INDEX

Editorial — CLAUDIO HUMBERTO SAVASTANO RAMALHO
From the Editor — CLAUDIO HUMBERTO SAVASTANO RAMALHO 197

Entrevista com um Mestre — Prof. LEIRIA DE ANDRADE JUNIOR
Interview with a Master — Prof. LEIRIA DE ANDRADE JUNIOR 199

V Simpósio Internacional da Sociedade Brasileira de Oftalmologia
V Internacional Symposium of the Sociedade Brasileira de Oftalmologia .. 201

Controvérsias em Catarata
Controversies in Cataract 202

Controvérsias em Glaucoma
Controversies in Glaucoma 211

Controvérsias em Retina
Controversies in Retina 219

Controvérsias em Cirurgia Refrativa
Controversies in Refractive Surgery 227

Controvérsias em Terapêutica Ocular
Controversies in Ocular Therapy 235

Controvérsias em Estrabismo
Controversies in Squint 241

Sociedade Brasileira de Oftalmologia 247

Notícias (News) 248

Livros e Revistas e Revistas em Resumo (Books and Reviews) 253

Perguntas e Respostas (Questions and Answers) 255

EDITORIAL

Chegamos ao meio da jornada do atual mandato tendo à frente do Conselho Diretor a dinâmica e inteligente figura de Flávio Rezende. Chegamos a esta jornada com uma soma de grandes e irreversíveis conquistas para a SBO e porque não afirmar de toda nossa classe, de toda nossa especialidade... pois a nossa entidade, seja pela tradição, seja por ser a mais antiga, congrega todos nós oftalmologistas brasileiros ... sem descriminação!

Mas seria injusto nos referir a esta caminhada, se não salientássemos, de modo mais explícito, a ação de nosso timoneiro Flávio Rezende que tendo ao seu lado o incansável secretário-executivo João Diniz de Menezes Filho nos proporcionaram: a reforma, em tempo recorde, da nossa sede com um indiscutível aspecto funcional e elegante; a aquisição de computador e máquina xerox; a renovação do salão da biblioteca; a dinamização dos cursos de especialização assim como de outros cursos. Também, recordemos das lutas permanentes de Flávio Rezende e do nosso secretário-geral Sérgio Pinho Costa Fernandes por salários mais corretos e dignos e, sobretudo, pela ética médica (tão esquecida por alguns ou muitos).

Por outro lado, este meio de jornada, colocou a SBO diante de mais um Simpósio Internacional — com a presença de figuras da maior importância oftalmológica — que teve o sugestivo tema: «Controvérsias em catarata, glaucoma, retina, cirurgia refrativa, terapêutica, estrabismo e defesa profissional.»

Não fosse isto, nosso Presidente, neste Simpósio, teve como colaborador, trazendo toda sua carga de conhecimento, toda a sua experiência em congressos anteriores — o prof. Paiva Gonçalves Filho; outros colegas também colaboraram de modo decisivo para que o mesmo marcasse o seu êxito, trazendo para todos nós novos conceitos, idéias e reflexões.

Esta jornada se faz, também, presente, como não podia deixar de ser, com a nossa RBO que com o empenho da gestão anterior (Celso Marra Pereira e Evaldo Campos) possue uma empresa publicitária que traz um apoio tranquilizador... é a livre empresa... é o empreendimento livre das garras do monopólio do Estado com os seus famosos e incríveis «trens da alegria».

A verdade é que num regime de liberdade política e econômica todos acabam tendo análogas oportunidades para melhorar sua existência social, buscando, sem prejuízo alheio, mas sim graças ao próprio esforço, a própria realização. Somente onde existe liberdade política e econômica é que o ser humano — ao contrário dos regimes totalitários, estatizantes e esterilizantes principalmente da criatividade — pode fixar suas metas proporcionais à sua habilitação, inteligência e capacidade criativa e laborial. Evidentemente, este é o único e verdadeiro regime que o homem pleno de consciência, busca e deseja ... regime de liberdade de pensamento e de trabalho, trabalho que leva ao lucro, respeitando, em sua ação o próximo; lucro que jamais poderá ser tipificado como «pecado» ou «crime» quando obtido através do labor, quando norteado por um prisma verdadeiramente humanista... crime, sim, é a usura; é a exploração do homem pelo homem... do homem pelo estado ... é o empregador que paga mal ao seu empregado ...o estado que paga mal ao seu funcionário. Crime, também, é negar oportunidade ao verdadeiro trabalhador de trilhar sua escalada rumo a um justo lugar na sociedade, rumo a sua auto-realização.

Cremos que estas reflexões se fazem necessárias face ao momento atual e não devemos e não estamos isentos das influências e dos condicionamentos históricos que o país e o mundo vivem. Cremos que estas reflexões finais se fazem presentes uma vez em que todos somos «sujeito-objeto» ao mesmo tempo ... do nosso tempo e, este nos diz, apesar de tudo, que a liberdade política e econômica constitue algo irreversível ... único rumo do homem. Impossível negá-lo.

Claudio Humberto Savastano Ramalho

Entrevista com um Mestre

PROF. DR. LEIRIA DE ANDRADE JUNIOR

O Prof. Dr. Leiria de Andrade Junior é o entrevistado do presente número com um extenso curriculum vitae (um resumo em anexo) presidiu, mais uma vez e com raro brilhantismo, um Congresso Oftalmológico (VI Congresso da Sociedade Norte-Nordeste de Oftalmologia). Com inteligência, entusiasmo e, sobretudo sem receio de concorrência, forma, em sua Fortaleza, gerações de oftalmologistas.

Suas respostas constituem uma prova de seu valor na área científica.

CURRICULUM VITAE

DADOS PRINCIPAIS

— Médico Graduado pela Faculdade de Me-Medicina da Universidade Federal de Pernambuco.
— Pós-Graduado pela Faculdade de Medicina da Universidade Federal de Minas Gerais e pelo Instituto Barraquer — Barcelona.
— Membro Titular da Sociedade Brasileira de Oftalmologia.
— Membro Ativo da Academia Americana de Oftalmologia.
— Membro do Instituto Barraquer — Barcelona.
— Membro Titular da Sociedade Panamericana.
— Membro Titular da Sociedade Francesa de Oftalmologia.
— Professor e Coordenador de Oftalmologia da Faculdade de Medicina da Universidade Federal do Ceará.
— Livre Docente em Oftalmologia da Universidade Federal do Ceará.
— Fundador da Sociedade de Oftalmologia do Ceará.
— Fundador e Presidente da Fundação Leiria de Andrade.
— Fundador da Clínica de Olhos Leiria de Andrade.
— Sócio Honorário da Sociedade de Oftalmologia do Ceará.
— Ex-Presidente do Conselho Brasileiro de Oftalmologia.
— Ex-Presidente da Liga de Prevenção da Cegueira.
— Ex-Presidente de vários Congressos no Brasil.
— Atual Presidente do VI Congresso e da Sociedade Norte-Nordeste de Oftalmologia.

1) Como sente a teoria da evolução de Darwin?

R) Darwin sempre se revelou um pesquisador naturalista e de suas observações nas ilhas Galápagos conseguiu formular uma teoria, muito ousada para sua época: — a origem das espécies e sua seleção natural. Esta teoria era tão ousada que, somente após muitos anos, seu autor teve a coragem de publicá-la, quase perdendo o privilégio para outro pesquisador, receoso de causar atritos com os dogmas do Catolicismo. Sinto a teoria como uma grande evolução que veio solucionar um grande enígma da humanidade.

2) A Biologia é mais controvertida que a Física?

R) Sendo a Biologia uma ciência não-exata, é mais controvertida que a Física, embora os princípios mais íntimos da natureza humana sejam regidos pelos princípios físico-químicos, para onde tendem as pesquisas biológicas.

3) A Biologia Molecular provoca novas discussões sobre a natureza humana

R) A Biologia Molecular é o novo e importante ramo da Biologia moderna. Pode, com o seu desenvolvimento, mostrar-nos fatos até agora desconhecidos.

4) O homem não muda a si mesmo? É determinado por condicionamentos externos?

R) Os problemas dos condicionamentos externos da teoria de Lammark foram alijados pela ciência e assim, modernamente, se acredita que os fatores externos, embora influenciem, não determinam o modelo humano.

5) Acredita, num futuro próximo, em medidas profiláticas para a catarata senil?

R) Não.

6) Qual a complicação mais grave que teve durante um ato cirúrgico?

R) Hemorragia expulsiva. Ao longo dos meus 34 anos de profissão, felizmente não tive o dissabor de presenciar óbitos durante a cirurgia. Talvez seja uma sorte!

7) Teme por possíveis complicações, no futuro da cirurgia refrativa, quando sabemos que é realizada, sobretudo em jovens?

R) A cirurgia refrativa tem recebido o apoio de vários cirurgiões renomados. É a primeira etapa no aprimoramento da correção refrativa. Não sei porque ainda não me animei a pô-la em prática nos meus serviços. Tenho a impressão que, no íntimo, realmente sinto temor pelo futuro dos olhos dos jovens que se operam.

8) Qual a orientação mais importante que determina aos seus novos residentes?

R) Oriento os meus residentes no sentido de obedecer os princípios ditados por Hipócrates, aliados à vocação, ao desprendimento, à lealdade, à humildade.

9) Quais as perspectivas para o Futuro da Oftalmologia?

R) A Oftalmologia, como todas as especialidades, terá um futuro imprevisível. No momento, há congressos que estão tentando abordar a Oftalmologia do ano 2.020. A evolução da Biologia Molecular com a engenharia genética de transplantes de gens e o maior avanço da Imunologia, certamente, irão abrir horizontes oftalmológicos imprevisíveis.

V Simpósio Internacional

da Sociedade Brasileira de Oftalmologia

"Controvérsias em Oftalmologia"

COMISSÃO EXECUTIVA

FLAVIO REZENDE
PAIVA GONÇALVES FILHO
OSWALDO MOURA BRASIL
SERGIO FERNANDES
ALMIR GHIARONI
HELCIO BESSA

Controvérsias em Catarata

As respostas foram sumarizadas pelos Drs. ALMIR GHIARONI e HELCIO BESSA.

P. — Comparando cirurgia hospitalar com cirurgia ambulatorial, que tipo você prefere? O tipo de anestesia influencia sua escolha?

R. — Luiz Vásquez — Cirurgia ambulatorial. Caso o paciente prefira anestesia geral, prefiro encaminhá-lo a outro colega. Como vantagens desse método, destaco: problemas burocráticos, visitas, etc... são praticamente eliminados, ganho de tempo para a equipe cirúrgica em relação à troca de pacientes; diminui o custo para o paciente: menor risco de complicações, tais como: infecção, reações tóxicas, etc...

Faz sedação rotineira dos pacientes e, como anestésicos, usa carbocaina, marcaina e xilocaina em injeção retro-bulbar.

P. — No presente, quais seriam as contra-indicações relativas e absolutas no implante de LIO? Em qual destas duas categorias se incluiriam os pacientes com uveites e diabetes?

R. — Obstbaum — Distrofia endotelial grave, glaucoma não controlado, descolamento de retina prévio e catarata congênita podem ser considerados contra-indicações relativas. Nos pacientes diabéticos, deve-se contra-indicar o implante quando há retinopatia proliferativa.

Em relação aos pacientes com uveite, quando esta se encontra em atividade ou quando há sequelas importantes, tais como hipertensão ocular por sinéquias no ângulo camerular, descompensação corneana ou edema cistóide mácula, não se deve implantar LIO.

P. Quando necessário, que teste pré-operatório recomenda para avaliar a função macular?

R. — Luis Vásquez — Depende do estágio da catarata: Incipientes: angiofluoresceinografia, "glare teste". Moderadas: "PAM", interferômetros de Laser. Avançadas: percepção luminosa, projeção luminosa, percepção cromática, visualização entóptica, teste "Maddox-rod', ultrassonografia.

P. — Você adota alguma técnica para manter o olho mole durante a cirurgia? Qual?

R. — Obstbaum — Sim. As técnicas que podem ser utilizadas, segundo o caso, são: compressão do globo ocular (digital ou mecânica), osmoterapia e /ou esclerotomia posterior. Uma anestesia retro-bulbar bem feita, com xilocaína pura ou associada à marcaína, ajuda a diminuir a pressão vítrea.

P. — Num paciente que teve edema cistóide de mácula no 1.º olho que providências pré-operatórias você adota, antes de operar o 2.º olho?

R. — Luis Vásquez — É importante na profilaxia do edema cistóide de mácula: prescrever, no pré-operatório, inibidores das prostaglandinas (indometacina e flurbiprofen); durante o ato cirúrgico, deve-se realizar uma técnica extracapsular com LIO de câmara posterior, evitando-se perda de vítreo, traumatismos e demora na cirurgia, além de fototoxicidade por parte da luz do microscópio.

P. — Quando recomenda o uso de antibióticos pré, per e pós-operatório?

R. — Obstbaum — Não acredita em antibioticoterapia profilática. Acha que o mais importante é isolar, de modo efetivo, as bordas palpebrais e os cílios. Para isso, utiliza adesivos do tipo "steri-drape".

P. — Que características teria a lente "ideal" considerando-se o tamanho, diâmetro, orifícios ou não, plano-convexa ou bi-convexa, com ou sem filtro UV, toda de PMMA ou outro material?

R. — Luis Vásquez — A lente ideal, que ainda não existe, seria aquela que pudesse ser injetada no saco capsular de maneira a aproveitar a fixação do próprio cristalino No momento atual, as características desejáveis de uma LIO são:

— Biconvexa (contato com a caps. post.)
— Parte óptica com 7 mm de diâmetro, sem furos.
— Alças de PMMA em forma "C" e anguladas.
— "Lathe-out".
— Filtro UV.

P. — Por favor explique os termos extracapsular, endocapsular(*) e intercapsular. Você acha que a técnica endocapsular é superior à extracapsular considerando o resultado final?

(*) Nota do revisor (E. C.) — Endocapsular é uma palavra híbrida. Melhor seria Endotecal (Endo + Theka), o dicionário de Aurélio assinala Endovenoso, aceitando a palavra híbrida, mandando ver Intravenoso, onde informa ser preferível a Endovenoso, e não dá Endoflébico, mais correta.

R. — Obstbaum — O conceito de "extracapsular" refere-se à preservação da capsula posterior, em oposição ao termo "intracapsular": Os termos "endocapsular" e "intercapsular" referem-se à extração do núcleo através de uma incisão na cápsula anterior, após hidro-dissecção do mesmo, aspiração das massas corticais e colocação da LIO. no saco capsular e, só no final da cirurgia procede-se à retirada de um retalho da cápsula anterior.

Em relação às vantagens da técnica endocapsular ou intercapsular, podemos citar: maior proteção ao endotélio durante o ato cirúrgico, e certeza da fixação da LIO no saco capsular.

P. — A técnica endocapsular não aumentaria a incidência de descentração das LIO causadas por fibrose capsular?

R. — Luis Vásquez — Sim, já que essa técnica induz mais fibrose capsular. Entretanto, quando se utiliza implantes com parte óptica medindo 7 mm de diâmetro, o risco de descentração torna-se menor.

P. — Já observou alguma relação entre descentração de LIO e a forma das alças? As alças em C não centrariam melhor que as alças em J, já que em grande número de casos uma alça fica dentro do saco capsular e a outra no sulco ciliar?

R. — Obstbaum — Sim, as alças em forma de "C", por apresentarem uma superfície de contato maior, tendem a proporcionar melhor centragem aos implantes.

P. — Qual é sua opinião sobre o estágio atual das lentes dobráveis? Você acha que serão o futuro e seria o retorno da facoemulsificação?

R. — Luis Vásquez — Atualmente está havendo, principalmente nos Estados Unidos, um aumento do interesse pela facoemulsificação, em virtude dos implantes dobráveis. Entretanto, ainda teremos que aguardar mais algum tempo para comprovar a validade dessa nova técnica.

P. — No Brasil muitos cirurgiões tem grande exeriência com Metilcelulose a 2%. Qual sua opinião? Qual a substância viscoelástica de sua preferência? Por que?

R. — Obstbaum — A metilose é viscosa mas não é viscoelástica. A metilose a 2% pode ser usada com a finalidade de reformar o saco capsular visando à implantação da LIO dentro do mesmo. Entretanto não apresenta a mesma viscosidade do hialuronato de sódio e portanto, não é tão eficaz quanto este no que se refere à proteção do endotélio e das demais estruturas oculares.

P. — É possível implantar uma LIO no saco capsular sem usar substância viscoelástica. Por que?

R. — Luis Vásquez — Sem usar uma substância viscoelástica, que reforme o saco capsular, é muito difícil assegurar a fixação do implante dentro do mesmo.

P. — No ano passado, durante o Congresso Brasileiro de Oftalmologia o Dr. Maumenee disse que prefere implantar LIO no sulco ciliar e que complicações com essa técnica são muito raras. Você pensa que estes pacientes realmente representam um alto risco a longo prazo?

R. — Obstbaum — A colocação da LIO no sulco ciliar apresenta maior risco de complicações, já que, nessa eventualidade suas alças ficam em contato com tecido uveal, enquanto o saco capsular é um tecido não responsivo.

P. — Que tipo de medida você toma na sua técnica cirúrgica para não induzir um indesejável astigmatismo pós-operatório? Você usa o queratômetro cirúrgico?

R. — Luiz Vásquez — Nas incisões para facoemulsificação, que variam de 3,5 a 4,5 mm, o astigmatismo induzido é, praticamente, desprezível; nas incisões entre 7,5 e 8,5 mm, o astigmatismo induzido é de cerca de 2 D; nas incisões maiores, o astigmatismo induzido também é maior.

Quando usa o ceratômetro cirúrgico, deixa o paciente com 2 D de astigmatismo a favor da regra ao final da cirurgia.

P. — Quando necessário, quais modificações você introduz em sua técnica cirúrgica para corrigir um certo grau de astigmatismo pré-operatório? Nestes casos prefere mudar o local de sua incisão, da técnica de sutura ou combina ambas?

R. — Obstbaum — Em geral, sua preocupação é de induzir o menor grau possível de astigmatismo, sobretudo nos pacienque já sofreram cirurgia prévia (ceratoplastia, por exemplo).

Quando necessário, recorre à tabela de Lindstrom para a correção de certos tipos de astigmatismo.

P. — Considerando o implante de LIO em crianças: a) Qual deve ser a menor idade? b) Qual deve ser o desenho e o tamanho da LIO? c) Qual deve ser a refração ideal pós-operatória e como calcula o grau da LIO? d) Você considera a possibilidade de mudar mais tarde o implante? e) Como manipula a cápsula posterior? Tem experiência com YAG Laser em criança? f) Quando existe catarata bilateral, prefere não implantar lente e prescrever óculos? Qual deve ser o intervalo mínimo da cirurgia para ambos os olhos?

R. — Luis Vásquez — Nas crianças menores de 6 anos, deve-se escolher entre o uso de uma LC., a implantação de uma LIO e a indicação de epiceratofacia, sendo a catarata monocular. Sua preferência é pela epiceratofacia. Quanto mais jovem é a criança, maior é a reação inflamatória após a implantação de uma LIO. Em crianças maiores de 6 anos de idade, indica o implante e prefere os modelos biconvexos e com parte óptica de 7 mm. Quando a catarata é bilateral, não implanta LIO, opera os 2 olhos com pequeno intervalo (1 semana) e prescreve óculos.

P. — Quando calcula o poder dióptico da lente para alta miopia e alta hipermetropia, que fórmula usa? SRK ou outra? Há alguma outra situação na qual você acha que a fórmula SRK não é suficiente?

R. — Obstbaum — É importante que o cirurgião esteja habituado à fórmula que usa, seja ela qual for, a fim de que possa tirar suas próprias conclusões. A mesma fórmula pode funcionar de modo diferente segundo diversos cirurgiões.

P. — Considerando o implante secundário: a) Qual a idade mínima para um paciente fazer um implante secundário de lente de câmara anterior? b) Você contra-indica lente de câmara anterior em paciente afácico com vítreo na câmara anterior, ou implanta a lente após vitrectomia anterior? c) Em pacientes afácicos intracapsular, rotineiramente submete-os à fluoresceinografia antes de indicar lente de câmara anterior? d) Considerando estes mesmos pacientes, contra-indica lentes de câmara anterior quando tem glaucoma controlado com colírios? e) Na sua experiência, qual a incidência de edema cistóide de mácula em implantes secundários?

R. — Obstbaum — Quando há vítreo na C. A., faço vitrectomia (automatizada) e implanto LIO de C. A.; não faço fluoresceinografia de rotina, em pacientes afácicos, antes de indicar lente de C. A.; nesses pacientes, contra-indico lentes de C. A. quando apresentam glaucoma controlado com colírios.

P. — Qual sua contra-indicação para implante secundário de LIO?

R. — Luis Vásquez — Não é muito simpático à idéia do ângulo camerular como local de fixação de uma LIO. Portanto, qualquer paciente que apresente problemas em relação à essa estrutura, não se constitui em boa indicação para implante secundário, (pacientes glaucomatosos, mesmo controlados, pacientes com sequelas de uveíte, etc...). Outras contra-indicações, são pacientes com edema cistóide de mácula.

P. — Quando indica a remoção de uma LIO?

R. — Obstbaum — As indicações mais frequentes para a remoção de uma LIO. são; mau posicionamento, alterações corneanas, inflamação, e erro do cálculo do valor dióptrico.

P. — Quais as contra-indicações para cirurgia combinada de catarata e glaucoma?

R. — Luis Vásquez — Glaucoma neovascular, glaucoma em retinopatia diabética proliferativa e glaucoma com catarata associada à uveite.

P. — Qual sua opinião em remover o cristalino com ou sem LIO com o objetivo de corrigir as altas miopias?

R. — Luis Vásquez — Ainda é um ponto muito controvertido. Até o momento, só realizei a cirurgia com esse objetivo em

um paciente. A técnica de escolha é a facoemulsificação com LIO de câmara posterior. A implantação desta é de grande importância, mesmo que tenha valor dióptrico negativo, no sentido de manter a estabilidade do vítreo. Caso a cápsula posterior venha a se opacificar, prefiro aspirar as pérolas de Elsching e conservá-la intacta.

P. — Como vê a conclusão do estudo do Guy Knolle Jr. afirmando que a discissão da cápsula posterior feita com faca ou agulha apresenta melhor resultado que com YAG Laser? Em sua experiência que resultado encontrou?

R. — Obstbaum — Não concordo com o referido autor. Em minha opinião, deve-se dar preferência ao YAG-Laser por não ser invasivo e por apresentar um índice muito pequeno de complicações, principalmente de edema cistóide de mácula.

P. — Faz iridectomia periférica de rotina? Por que?

R. Luis Vásquez — Não faço iridectomia periférica. Quando tenho um caso de bloqueio pupilar, indico iridotomia a Laser.

P. — Como procederia num paciente om 60 anos, alta miopia (comprimento axial e 29mm) com catarata no olho direito, visão de 20/400, com coroidose miópica e degeneração lática da retina, e no olho esquerdo com prótese tendo feito evisceração após 3 cirurgias de descolamento de retina?

R. — Luis Vásquez — O procedimento de escolha seria Faco + LIO de câmara posterior. No pós-operatório, o paciente deveria ter sua retina cuidadosamente avaliada e poderia ser submetido à fotocoagulação para prevenção de um possível descolamento de retina, se necessário.

P. — Imagine o mesmo paciente mas com uma diferença: antes de desenvolver a catarata no olho direito foi operado, anos atrás de descolamento de retina ficando com a visão de 20/50. Agora tem catarata e sua visão é de 20/400. Qual seria sua rotina? Modificaria esta técnica em alguma situação particular?

R. — Obstbaum — Seria importante saber se a retina permaneceu bem colada e se a função macular estava normal. Nesse caso, indicaria Extração Extra Capsular + LIO de câmara posterior. Caso o paciente viesse a apresentar pérolas de Elschnig, faria a limpeza das mesmas mantendo a cápsula posterior íntegra.

P. — Imagine o caso de um paciente de 50 anos hipermétrope com catarata completa no olho direito e com visão de 20/20 no olho esquerdo com óculos de + 7.00 D. A refração prévia do olho direito era também + 7.00 D. Qual seria a refração pós-operatória desejável?

R. — Luis Vásquez — A refração pós-operatória desejável seria + 3,0 D, já que a diferença de 4 dioptrias entre os dois olhos seria suportável. Além disso, o paciente poderia vir a desenvolver catarata no outro olho.

Controvérsias em Glaucoma

As respostas foram sumarizadas pelo Dr. CARLOS FERNANDO FERREIRA.

P. — Qual sua conduta frente a um paciente portador de glaucoma e catarata?

R. — Dr. R. Parrish — Não tenho as respostas definitivas para este tipo de problema. Se o glaucoma for o problema principal, como por exemplo, um paciente jovem com pressão elevada, faço uma trabeculectomia primeiro. Se a catarata for o aspecto mais importante, quando, por exemplo, a visão do paciente é baixa e a pressão está controlada pela medicação, faço primeiro uma facectomia com LIO.

A cirurgia combinada é de técnica mais difícil, mais sujeita a complicações e há mais dificuldade em se controlar o astigmatismo final. Uso o procedimento triplo para os pacientes muito idosos ou para aqueles com acuidade visual baixa pela catarata e pressão não controlada.

P. — Quais as causas de hipertensão ocular no pós-operatório precoce da cirurgia extracapsular da catarata com lente intra-ocular em pacientes glaucomatosos? Qual é o tratamento desta hipertensão temporária em pacientes glaucomatosos de alto risco?

R. — Dr. R. Parrish — Seu mecanismo é desconhecido. Provavelmente restos de material cortical, Healon, sangue, reação inflamatória. Devemos verificar a possibilidade de bloqueio pupilar nos casos de LIO de câmara anterior e também nos pacientes diabéticos, mesmo sem neo-vascularização, devido à facilidade de formação de sinéquias posteriores.

Para o tratamento desta hipertensão prescrevo inibidores de anidrase carbônica e beta-bloqueadores. Não uso pilocarpina porque esta interfere com a barreira hêmato-aquosa.

P. — Qual sua opinião com respeito à goniofotocoagulação no tratamento profilático e pré-operatório do glaucoma neovascular?

R. — Dr. George Arzeno — A goniofotocoagulação pode ser usada nos casos de neovascularização incipiente ou antes de intervenções intra-oculares em casos de alto risco de glaucoma neo-vascular. Melhor considerá-la como co-adjuvante à panfotocoagulação que é ainda a melhor maneira de tratar estes casos.

P. — Glaucoma sem hipertensão: a) O Sr. tem critérios para eliminar verdadeiramente a hipertensão? b) Sua rotina para o seu estudo: acredita que seja diferente do glaucoma primário? c) Algum recurso terapêutico convencional?

R. — Dr. R. Parrish — Na realidade não sabemos o que é glaucoma primário nem glaucoma sem hipertensão. O importante no diagnóstico é a observação de defeito campimétrico e a presença de hemorragia perto do nervo óptico. Devemos nos lembrar de causas extra-oculares como obstrução de carótida, tumores cerebrais, etc.

Começo o tratamento quando o risco de tratar é menor do que o de não tratar. Valorizo, na avaliação destes casos, o estado do outro olho, a história familiar, a idade do paciente. Trato os dois olhos mesmo quando as alterações são evidentes apenas em um.

P. — Qual a confiabilidade das canetas tonométricas (Tonopen)?

R. — Dr. R. Parrish — Acho caro: US$ 1.800. Só pode ser usada nos casos em que podemos usar o tonômetro de Goldman e este é melhor. Acho muito útil o tonômetro de Schiotz para medidas da pressão em córneas muito irregulares.

P. — Qual o valor e reais vantagens da perimetria computadorizada no diagnóstico precoce e no seguimento do paciente glaucomatoso? Qual o instrumento mais adequado existente no mercado?

R. — Dr. George Arzeno — É um instrumento novo e devemos nos acostumar a ele. É tão sensível que é capaz de detectar as pequenas variações campimétricas que ocorrem quando a pressão ocular varia em função do tratamento. O perímetro de Goldman é um bom instrumento, mas o exame demora o mesmo tempo, exige técnica apurada e sua interpretação é mais difícil por não dispor dos programas estatísticos.

Os instrumentos mais adequados no mercado são o Octopus e o analizador de Humphrey.

P. — Qual a sua conduta nos casos de catarata em portadores de nanoftalmo que após uma cirurgia anti-glaucomatosa apresentaram uma câmara anterior somente presente na região da área pupilar por um longo período?

R. — Dr. R. Parrish — No nanoftalmo o cristalino é de tamanho normal enquanto o olho é menor e a esclera muito mais espessa. Provavelmente, neste caso, a câmara rasa decorreria ou de descolamento coroidiano espontâneo ou por descolamento exsudativo da retina. A solução seria tentar uma esclerotomia posterior e retirada da catarata. Se for tentada uma lensectomia via pars plana devemos levar em consideração a inserção anterior da retina, o que obrigaria a uma incisão a menos de 4mm do limbo.

P. — Implante de Molteno: a) o Sr. tem experiência? b) Qual ou quais as indicações que o Sr. recomenda para a sua adoção? c) Algum pormenor da técnica cirúrgica que o Sr. julga importante?

R. — Dr. R. Parrish — Não tenho experiência. Nunca usei. Estaria indicada em glaucoma congênito ou em jovens, quando outras técnicas falharam. As complicações parecem frequentes e estariam relacionadas com hipotonia acentuada, obstrução do tubo por fibrina e erosão através da conjuntiva.

Tentando-se evitar a hipotonia pode-se fazer a cirurgia em dois tempos: Inicialmente fixamos a placa e o tubo na esclera e cerca de 1 mês após introduzimos o tubo na câmara anterior.

P. — Qual a sua conduta em casos de glaucoma neovascular com 20/200 de visão e catarata? E qual sua conduta nos casos de glaucoma pós-trauma (recessão do seio camerular)?

R. — Dr. R. Parrish — As finalidades do tratamento são salvar a visão e, se isto não for possível, tornar o olho confortável. Nos casos de glaucoma vascular procurar tratar a causa. Importante pensar na possibilidade de obstrução carotídea. Se o ângulo for fechado e os vasos não muito túrgidos, tentar uma cirurgia filtrante. No glaucoma, por recessão do ângulo, a lasertrabeculoplastia não funciona. Em casos de olhos dolorosos, sem visão, aconselho uma injeção retrobulbar de álcool. Uso álcool absoluto após injeção anestésica tendo o cuidado de evitar álcool no trajeto para evitar reação inflamatória.

P. — Que cirurgia filtrante prefere no tratamento dos glaucomas com pobre prognóstico cirúrgico? Qual o tratamento pré e pós-operatório anti-inflamatório que utiliza?

R. — Dr. R. Parrish — Não modifico minha conduta. Faço sempre trabeculectomia. Uso habitualmente colírio de Acetato de Prednisolona a 1%, pomada de dexametasona à noite e colírio de atropina 2 (duas) vezes ao dia. Minha rotina não inclui medicação sistêmica.

P. — Lasertrabeculoplastia no Glaucoma: a) Qual a sua experiência a longo prazo? b) Faz a Lasertrabeculoplastia de rotina? c) Em que tipos de glaucomas secundários indica a trabeculoplastia com Laser de Argônio?

R. — Dr. George Arzeno — Emprego uma técnica em que faço aplicação do laser em duas sessões, atingindo 180° em cada uma, pois acho que assim tenho menos complicações.

Mais de 50% dos pacientes não estão controlados depois de 5 anos. Nestes casos, uma 2.ª lasertrabeculoplastia tem maior incidência de complicações. Assim sendo prefiro indicar, nestes casos, uma cirurgia filtrante.

Oferece bons resultados nos glaucomas pigmentares. No glaucoma da pseudo-exfoliação a baixa tensional seria transitória. A lasertrabeculoplastia não teria indicação nos glaucomas congênitos ou juvenil, glaucoma associado a esteróides e associado a aumento da pressão venosa episcleral.

P. — Qual o estágio atual da cirurgia filtrante com injeções subconjuntivais de 5-Fluorouracyl? Há algum estudo que comprove aplicações apenas uma vez ao dia? Qual a possibilidade de administração na forma de colírio?

R. — Dr. R. Parrish — O uso de 5-Fluorouracyl previne o crescimento das células que bloqueiam a fístula, interferindo com a reaplicação normal do DNA. Aplico 5mg por via sub-conjuntival, 2 vezes ao dia na 1.ª semana e 1 vez ao dia na 2.ª semana. Provoca sofrimento do epitélio corneano e conjuntival já que apresenta efeito tóxico so-

bre todas as células com que entra em contato. Daí não poder ser usado na forma de colírio.

Para a mesma finalidade de preservar a fístula uso uma injeção sub-conjuntival de 4mg de triamcinolona, no local em que vou abrir a fístula, uma semana antes da operação.

Está em estudo uma substância, Beta Amino Propion (BAPN), que é utilizada em forma de pomada, no pós-operatório, durante 5 a 12 semanas.

P. — Qual a sua conduta num paciente de 10 anos, de cor preta, filha de pai glaucomatoso, com pressão intraocular em torno de 20mmHg, com papilas e campos visuais normais, míope de 6.00 D, e sob ação do maleato de timolol, não há redução de seus níveis tensionais?

R. — Dr. R. Parrish — Faria o acompanhamento da paciente com exames periódicos do campo visual e fotografia do nervo óptico, antes de usar qualquer medicação. Constatando-se alterações deve-se fazer tratamento medicamentoso e/ou cirurgia filtrante. A trabeculoplastia a laser não está indicada.

P. — Iridotomia a Laser? a) Qual a sua experiência? b) Tem observado lesões corneanas com sequelas? c) Já contou as células endoteliais antes e depois da aplicação? d) Que Laser prefere para as iridectomias: Argon, Nd: YAG ou Dye Laser?

R. — Dr. George Arzeno — Uso preferentemente, uma combinação de Argônio com YAG, por achar que assim consigo melhores resultados, com menos complicações. O sucesso depende da côr e da espessura da íris, sendo que as de coloração marron clara são as melhores para o tratamento.

Quanto à contagem das células endoteliais, todos os estudos mostram não haver diminuição de seu número em relação à aplicação do laser.

P. — Qual a conduta num paciente com glaucoma congênito, que já foi submetido a uma trabeculotomia e uma trabeculectomia sem sucesso? Apresenta atualmente PO de 30 mm Hg., rebelde a tratamento clínico. Há indicação de implante de válvula ou de uma nova trabeculectomia associada ao uso de 5-Fluorouracyl?

R. — Dr. R. Parrish — Se o paciente for uma criança 5-Fluorouracyl estaria contra-indicado devido à dose que seria necessária. Poderíamos pensar no uso da triamcinolona sub-conjuntival mas acho que a melhor indicação seria o implante de Molteno, neste caso. O prognóstico é muito reservado.

P. — Qual sua opinião com respeito to às novas técnicas de cirurgias ciclodestrutivas com o YAG Laser e Ultrasom?

R. — Dr. George Arzeno — Estas novas técnicas teriam as mesmas indicações e limitações da ciclodiálise. O YAG laser térmico para glaucoma não é o mesmo usado nas capsulotomias. Não tenho experiência nem com ciclofotocoagulação nem com o emprego de Utlrasom.

Controvérsias em Retina

As respostas foram sumarizadas pelos Drs. SÉRGIO FERNANDES, MARIO URSULINO MACHADO e EDUARDO LABOISSIERE.

P. — Que técnica de retinopexia prefere para a cirurgia de identação escleral (scleral buckle)? Crio, Diatermia ou Laser?

R. — Todos os 3 métodos são igualmente bons para provocar a adesão corioretiniana. No nosso Instituto, não usamos a diatermia, nem a dissecção escleral. Poucos usam nos EUA atualmente.

Para a profilaxia preferimos o laser, porque se pode controlar a intensidade, observar as marcas logo e vai-se dosando.

A crio pode liberar células pigmentares no vítreo e aumentar ou provocar a proliferação vítreo-retiniana (PVR). Deve-se saber usar e minimizar as suas desvantagens. Outra desvantagem é a quebra prolongada da barreira hemato-aquosa. Deve-se evitar o recongelamento no mesmo local da aplicação. Tratar só em volta da rotura. Isso é difícil para o iniciante.

Resumindo: — laser na profilaxia.

— crio na sala, minimizando os seus efeitos desagradáveis.

P. — Que tipo de silicone prefere para a cirurgia de identação escleral?

R. — Depende muito do cirurgião. Gosto do silicone duro (sulcado ou não); como o Mira 287 (7 mm de largura, e abaulado em baixo). Uso esponja quando há rasgos laterais ou em ferradura, quando não, uso um silicone duro que dê boa identação (evitar "boca de peixe").

P. — Quando drena o líquido sub-retiano?

R. — Isto é controverso em todo o mundo. Na década de 80, uma revista fez uma pesquisa e a maioria dos cirurgiões drenam. Depende da experiência do cirurgião com as técnicas. Se fizermos estágio com um professor que drene muito, iremos drenar mais do que deveríamos.

Eu dreno 75% dos casos de DR. primário.

Em princípio prefiro não drenar, o que é menos arriscado.

Drenar em pacientes mais idosos, quando a rotura está bem elevada. Geralmente, quem não drena, drena menos do que deveria.

O cirurgião de retina deve ser um pensador para poder criar saídas ou condutas para cada caso.

P. — Faz retinopexia profilática como procedimento pré-operatório em pacientes com alta miopia

R. — Não há provas claras de que o tratamento profilático prevenirá o DR(*). A maior correlação do DR. no fácico e no afácico é com a miopia. Um fator importante é ter tido DR. no outro olho. Eu recomendo tratamento profilático para alta miopia e latice ou em qualquer olho se o outro olho já teve DR.

A maioria das roturas acontece em áreas da latice que não foram tratadas profilaticamente.

Faço crio. É difícil com laser pegar todas as áreas frágeis, com sutis degenerações.

Finalmente: Só trato pacientes de alto risco.

P. — Quando trata rasgões e buracos na retina?

R. — Todas as retinas sintomáticas devem ser tratadas. Não tratamos buracos retinianos: assintomáticos, buracos retinianos redondos com pigmentação em volta.

Prefiro tratar com laser. Se não puder (catarata), faço crio.

P. — Como você trata buraco macular?

R. — Buraco completo nada deve ser feito.

Se tiver DR. a partir do buraco, deve-se tratar. É controverso como tratar. Bolha de ar no vítreo.

Quando há rotura periférica, operar o DR. como se não houvesse buraco e no final da cirurgia, colocar bolha de ar vítrea.

As beiras do buraco não tem cones e com isso não há visão no pós-operatório por essa área. Embora uns não achem necessário, faço adesão com laser bem suave.

(*) DR (descolamento da retina).

Em pesquisa no American Journal, 90% dos que tiveram em 1 olho, não terão no outro.

Daí, não fazer tratamento profilático.

— Se há buraco macular num olho, dar tela de Amsler ao paciente que deverá vir ao consultório se houver qualquer metamorfopsia.

P. — Descolamento da retina por buraco macular, o que faz? Só troca fluido-gás Vitrectomia + gás SF6?

R. — Fazemos vitrectomia ou só aspiramos um pouco do vítreo fluido. A vitrectomia aumenta o risco de catarata nuclear.

Aspirar vítreo fluido é difícil em decúbito dorsal. É necessário mudar o paciente para posição supina e com agulha cega de 5/8, aspirar do centro do olho e injetar gás com a face do paciente voltada para baixo.

Em olhos muito míopes e pseudofácicos, é fácil retirar e depois colocamos gás (como SF6) para repor e tamponar o buraco macular.

A bolha é o ponto crítico. Se estiver boa e a posição adequada do paciente no pós-operatório, dará certo.

Depois tratamos o buraco com laser.

P. — Quando trata retinosquisis?

R. — Quase nunca. Só quando causa DR e se estende ao polo posterior. Nunca vi a retinosquise se estender até à mácula ou polo posterior.

Tratar apenas DR quando este se estende além da área da retinosquise, fazendo: introflexão escleral, se buraco é periférico.

vitrectomia + tamp. c/gás, se não é periférico.

Se o DR. está restrito à área de retinosquise, só observar.

Estamos falando da retinosquise SENIL, que é a maioria. Não é frequente casos de retinosquise e DR.

P. — Quando indica tratamento cirúrgico na retinopatia diabética proliferativa e que técnica usa para o tratamento das membranas fibrovasculares?

R. — Fazemos a cirurgia retirando o vítreo dentro do funil e depois retiramos as membranas.

Objetivos da cirurgia:

— Remover opacidades axiais.
— Aliviar ou remover tração anterior .
— Aliviar ou remover tração tangencial.
— Separar ou segmentar membranas epiretinianas.

Indicações da cirurgia:

— Hemorragia vítrea que não clareia.
— DR. tradicional recente envolvendo mácula (+ frequente).
— Tração combinada à DR. regmatogênico.
— Proliferação fibrovascular progressiva (ameaçando a mácula)

Não fazemos vitrectomia para retinopatia diabética proliferativa. O melhor é a fotocoagulação com xenônio ou laser, de que tipo for. Operamos o DR tradicional assim que comprometer a mácula ou infiltrar.

P. — Na persistência do vítreo primário hiperplástico aguarda qual idade para cirurgia? Sumarize sua técnica. Qual a expectativa de resultado funcional?

R. — Operamos para impedir que o olho tenha câmara rasa, glaucoma, etc. Operar pelo limbo porque a retina periférica está empurrada para frente. Aspiramos o cristalino e com sonda de vitrectomia chegamos ao vítreo. Cuidado com a art. hialoidea que vai sangrar e necessita ser coagulada.

Se o olho for muito microftálmico, se os pais não querem investir muita energia no caso, não mexam.

P. — Que técnica de Laser usa para o tratamento da retinopatia diabética? Usa sempre panfotocoagulação, técnicas focais ou combinadas?

R. — A Pan-Foto é a melhor para quase todos os casos. Se no angiograma, a perfusão capilar é boa e há neovasos..., pode-se fazer fotocoagulação local.

Não fazer tiros muito apertados ou próximos inicialmente. Achamos que 800 a 1000 tiros podem ser suficientes ao invés de 1600 a 2000, que prejudicariam o campo visual do paciente. O importante é estarmos na frente da doença.

P. — Qual sua opinião com relação à vitrectomia no olho contra lateral em buraco macular senil idiopático?

R. — Já foi respondida.

P. — Como atua em hemorragias vítreas importantes durante uma vitrectomia em retinopatia diabética proliferativa?

R. — É raro ocorrer. Controlamos o sangramento:

— Aumentando a infusão e consequentemente a PIO.
— Endodiatermia nos resíduos fibrovasculares.
— Pontos de sangramento com endolaser sem fotocoagular.
— "Trombina" injetada no vítreo; depois lavar bem para não inflamar.

P. — Na retinopatia do prematuro nas fases finais (estágios IV e V), que faz? Qual sua técnica cirúrgica?

R. — É o único tipo de cirurgia do vítreo que não faço. Existe um estudo em que a crioterapia tem funcionado em fases mais precoces.

Não achamos válido tratar a fase V. Temos é que examinar melhor nosso paciente no berçário e evitar as fases avançadas.

P. — Quando acha possível tratar de maneira conservadora o retinoblastoma e o melanoma de coróide?

R. — Não trabalho com isso no nosso Instituto e como não pesquisei antes de vir, não estou em plenas condições de responder à altura.

No melanoma grande, enuclear. No pequeno que pode não ser verdadeiro: não enuclear olhos com doença em potencialidade. Se eu tivesse melanoma, retiraria meu olho com cirurgião experimentado (mínima manipulação), até que os outros métodos sejam inteiramente convincentes.

P. — Em que estágio do PVR indica vitrectomia ou apenas técnicas convencionais de descolamento de retina?

R. — O PVR é um descolamento regmatogênico e o importante é selar a rotura.

Se a retina é móvel, operamos pelo método clássico. Se imóvel e com membranas, fazemos vitrectomia.

P. — Quando realiza retinotomia para drenagem do fluído sub-retiniano usa a endo-crio, ou endo-laser para ocluí-la?

R. — Preferimos o endo-laser e em geral drenamos súpero-nasal.

P. — Você está usando pneumoretinopexia no tratamento de descolamento de retina primário Quais são os resultados?

R. — É ótima para algumas ocasiões.

Não é válido usar esse método apenas porque paciente não precisa internar.

O que interessa é o bom resultado final.

Temos que levar em conta que a introflexão escleral pode levar a erros de refração e a desequilíbrio muscular.

P. — Qual sua experiência de Vitrectomia em uveites?

R. — Olho com uveite tolera vitrectomia. A uveite basicamente não se beneficia com a vitrectomia. É útil para melhorar a A. V., retirando o vítreo turvo e membranas; às vezes encontramos tumores, causando a uveite.

P. — No trauma perfurante quantos dias aguarda para realizar a vitrectomia ou prefere fazê-la já no primeiro atendimento?

R. — Não fazemos vitrectomia de início. A não ser que haja: vítreo na ferida, corpo estranho magnético intra-ocular, endoftalmite. Fazemos antibioticoterapia e vitrectomia com 14-15 dias, antes de iniciar a fibrose.

P. — Qual é o farmaco mais promissor no tratamento da proliferação vítreo-retiniana (5-Fluoracil intravítreo)?

R. — Não estamos usando nenhum medicamento. Estamos experimentando em animais de laboratório para ver qual dos 4 a 8 medicamentos disponíveis no momento, seria o melhor.

Técnica: Remoção da superfície anterior do vítreo, lensectomia, vitrectomia, peeling das membranas, introflexão escleral.

Nos graus D1-D3 conseguimos visão ambulatorial (5/200) em 76% dos casos.

OBS.: A membrana sub-retiniana só é retirada se há alterações da mácula ou está atrapalhando a aderência da retina.

P. — Quando realiza lensectomia associada à vitrectomia? Vantagens e desvantagens?

R. — A lensectomia tem grandes vantagens para o cirurgião, mas é pior para o olho.

Indicações:

a) PVR severa, que se precisa trabalhar na periferia.

Em pesquisa no American Journal, 90% dos que tiveram em 1 olho, não terão no outro.

Daí, não fazer tratamento profilático.

— Se há buraco macular num olho, dar tela de Amsler ao paciente que deverá vir ao consultório se houver qualquer metamorfopsia.

P. — Descolamento da retina por buraco macular, o que faz? Só troca fluido-gás Vitrectomia + gás SF6?

R. — Fazemos vitrectomia ou só aspiramos um pouco do vítreo fluido. A vitrectomia aumenta o risco de catarata nuclear.

Aspirar vítreo fluido é difícil em decúbito dorsal. É necessário mudar o paciente para posição supina e com agulha cega de 5/8, aspirar do centro do olho e injetar gás com a face do paciente voltada para baixo.

Em olhos muito míopes e pseudofácicos, é fácil retirar e depois colocamos gás (como SF6) para repor e tamponar o buraco macular.

A bolha é o ponto crítico. Se estiver boa e a posição adequada do paciente no pós-operatório, dará certo.

Depois tratamos o buraco com laser.

P. — Quando trata retinosquisis?

R. — Quase nunca. Só quando causa DR e se estende ao polo posterior. Nunca vi a retinosquise se estender até à mácula ou polo posterior.

Tratar apenas DR quando este se estende além da área da retinosquise, fazendo: introflexão escleral, se buraco é periférico.

vitrectomia + tamp. c/gás, se não é periférico.

Se o DR. está restrito à área de retinosquise, só observar.

Estamos falando da retinosquise SENIL, que é a maioria. Não é frequente casos de retinosquise e DR.

P. — Quando indica tratamento cirúrgico na retinopatia diabética proliferativa e que técnica usa para o tratamento das membranas fibrovasculares?

R. — Fazemos a cirurgia retirando o vítreo dentro do funil e depois retiramos as membranas.

Objetivos da cirurgia:

— Remover opacidades axiais.
— Aliviar ou remover tração anterior .
— Aliviar ou remover tração tangencial.
— Separar ou segmentar membranas epiretinianas.

Indicações da cirurgia:

— Hemorragia vítrea que não clareia.
— DR. tradicional recente envolvendo mácula (+ frequente).
— Tração combinada à DR. regmatogênico.
— Proliferação fibrovascular progressiva (ameaçando a mácula)

Não fazemos vitrectomia para retinopatia diabética proliferativa. O melhor é a fotocoagulação com xenônio ou laser, de que tipo for. Operamos o DR tradicional assim que comprometer a mácula ou infiltrar.

P. — Na persistência do vítreo primário hiperplástico aguarda qual idade para cirurgia? Sumarize sua técnica. Qual a expectativa de resultado funcional?

R. — Operamos para impedir que o olho tenha câmara rasa, glaucoma, etc. Operar pelo limbo porque a retina periférica está empurrada para frente. Aspiramos o cristalino e com sonda de vitrectomia chegamos ao vítreo. Cuidado com a art. hialoidea que vai sangrar e necessita ser coagulada.

Se o olho for muito microftálmico, se os pais não querem investir muita energia no caso, não mexam.

P. — Que técnica de Laser usa para o tratamento da retinopatia diabética? Usa sempre panfotocoagulação, técnicas focais ou combinadas?

R. — A Pan-Foto é a melhor para quase todos os casos. Se no angiograma, a perfusão capilar é boa e há neovasos..., pode-se fazer fotocoagulação local.

Não fazer tiros muito apertados ou próximos inicialmente. Achamos que 800 a 1000 tiros podem ser suficientes ao invés de 1600 a 2000, que prejudicariam o campo visual do paciente. O importante é estarmos na frente da doença.

P. — Qual sua opinião com relação à vitrectomia no olho contra lateral em buraco macular senil idiopático?

R. — Já foi respondida.

P. — Como atua em hemorragias vítreas importantes durante uma vitrectomia em retinopatia diabética proliferativa?

R. — É raro ocorrer. Controlamos o sangramento:

— Aumentando a infusão e consequentemente a PIO.
— Endodiatermia nos resíduos fibrovasculares.
— Pontos de sangramento com endolaser sem fotocoagular.
— "Trombina" injetada no vítreo; depois lavar bem para não inflamar.

P. — Na retinopatia do prematuro nas fases finais (estágios IV e V), que faz? Qual sua técnica cirúrgica?

R. — É o único tipo de cirurgia do vítreo que não faço. Existe um estudo em que a crioterapia tem funcionado em fases mais precoces.

Não achamos válido tratar a fase V. Temos é que examinar melhor nosso paciente no berçário e evitar as fases avançadas.

P. — Quando acha possível tratar de maneira conservadora o retinoblastoma e o melanoma de coróide?

R. — Não trabalho com isso no nosso Instituto e como não pesquisei antes de vir, não estou em plenas condições de responder à altura.

No melanoma grande, enuclear. No pequeno que pode não ser verdadeiro: não enuclear olhos com doença em potencialidade. Se eu tivesse melanoma, retiraria meu olho com cirurgião experimentado (mínima manipulação), até que os outros métodos sejam inteiramente convincentes.

P. — Em que estágio do PVR indica vitrectomia ou apenas técnicas convencionais de descolamento de retina?

R. — O PVR é um descolamento regmatogênico e o importante é selar a rotura.

Se a retina é móvel, operamos pelo método clássico. Se imóvel e com membranas, fazemos vitrectomia.

P. — Quando realiza retinotomia para drenagem do fluído sub-retiniano usa a endo-crio, ou endo-laser para ocluí-la?

R. — Preferimos o endo-laser e em geral drenamos súpero-nasal.

P. — Você está usando pneumoretinopexia no tratamento de descolamento de retina primário Quais são os resultados?

R. — É ótima para algumas ocasiões.

Não é válido usar esse método apenas porque paciente não precisa internar.

O que interessa é o bom resultado final.

Temos que levar em conta que a introflexão escleral pode levar a erros de refração e a desequilíbrio muscular.

P. — Qual sua experiência de Vitrectomia em uveites?

R. — Olho com uveite tolera vitrectomia. A uveite basicamente não se beneficia com a vitrectomia. É útil para melhorar a A. V., retirando o vítreo turvo e membranas; às vezes encontramos tumores, causando a uveite.

P. — No trauma perfurante quantos dias aguarda para realizar a vitrectomia ou prefere fazê-la já no primeiro atendimento?

R. — Não fazemos vitrectomia de início. A não ser que haja: vítreo na ferida, corpo estranho magnético intra-ocular, endoftalmite. Fazemos antibioticoterapia e vitrectomia com 14-15 dias, antes de iniciar a fibrose.

P. — Qual é o farmaco mais promissor no tratamento da proliferação vítreo-retiniana (5-Fluoracil intravítreo)?

R. — Não estamos usando nenhum medicamento. Estamos experimentando em animais de laboratório para ver qual dos 4 a 8 medicamentos disponíveis no momento, seria o melhor.

Técnica: Remoção da superfície anterior do vítreo, lensectomia, vitrectomia, peeling das membranas, introflexão escleral.

Nos graus D1-D3 conseguimos visão ambulatorial (5/200) em 76% dos casos.

OBS.: A membrana sub-retiniana só é retirada se há alterações da mácula ou está atrapalhando a aderência da retina.

P. — Quando realiza lensectomia associada à vitrectomia? Vantagens e desvantagens?

R. — A lensectomia tem grandes vantagens para o cirurgião, mas é pior para o olho.

Indicações:

a) PVR severa, que se precisa trabalhar na periferia.

b) Reoperação para trabalhar na periferia.

c) Trauma perfurante grave, prevenindo membrana ciclítica.

d) Roturas gigantes, em que paciente ficará em decúbito diferente do dorsal (não fazemos).

Eu prefiro fazer vitrectomia bem feita e poupar o cristalino.

P. — Na endoftalmite, qual a sua conduta? Tenta o tratamento clínico ou já intervém de imediato com vitrectomia?

R. — A incidência de endoftalmite por vitrectomia é baixa. A endoftalmite é uma doença do vítreo (meio de cultura). Quando o vítreo está embaçado, que não se vê rotura, indica-se a vitrectomia.

Quando há pequeno hipópio, com vítreo ainda transparente, antes do resultado do laboratório, fazer antibiótico de largo espectro, intensamente.

Alguns olhos podem ser salvos, usando-se inclusive antibiótico per-operatório no vítreo. Se o agente for staphilococcus epidermidis o olho estará perdido, seja o que se fizer por ele.

P. — Óleo de silicone: Quando remove? Quais os resultados em proliferação vítreo-retiniana e retinopatia diabética proliferativa severa?

R. — Usamos muito pouco silicone no nosso Instituto e muito menos no diabético. O silicone só aplica retina móvel. O gás é 33% mais pressionante que o silicone.

P. — Na degeneração macular da idade como você segue e controla o olho contralateral no sentido de evitar a mesma doença ou atuar precocemente? Acredita nos anti-oxidantes?

R. — É importante que a mudança no 2.º olho seja detectada precocemente. Damos uma grade de medição e o próprio paciente avalia isso. Depois, se há escapamento, tratamos com laser; se não há escapamento não tratamos.

P. — Daria para você sumarizar sua técnica para tratar roturas gigantes? A conduta é diferente quando é menor ou mais de 180º? Como andam os resultados no Wilmer Hospital?

R. — Não gostamos das técnicas de suturas, porque elas são feitas com a retina aplicada.

Não há nada melhor que uma troca de gás com a face para baixo. As vezes temos que retirar o cristalino, ora não queremos.

Usamos a bolha para desdobrar a retina. Se é maior que 180º, fazemos lensectomia.

P. — Quando está indicado vitrectomia + "peeling" macular nos casos de "macular pucker"?

R. — Para casos de fibrose macular, indico com A. V. 20/100 ou menos. Não discordo de se indicar cirurgia com visão melhor que 20/100, quando há sinais de tração macular, prevenindo, mas isso vai depender do caso e da experiência do cirurgião.

P. — Em pacientes facectomizados com LIO e retinopatia diabética proliferativa como realiza a vitrectomia?

R. — Quase nunca retiramos a LIO, retiramos a cápsula posterior. Se vamos usar gás no vítreo, colocar Healon na CA, para manter câmara durante a troca do gás.

Usar lente biconvexa para visualização

P. — Que gás usa para tratamentos intra-oculares e até que ponto são mais eficazes que o ar?

R. — A única diferença entre os gases é a capacidade de expansão no pós-operatório (SF6 perdura por 10 dias).

O ar é suficiente para a maioria das situações. Usamos C3FA na PVR.

P. — Vitrectomia em retinopatia diatica proliferativa: Qual é o efeito da infusão de vítreo gelado por ocasião de sangramento? Você usa isto?

R. — Alguns colegas verificaram até que provocam mais sangramento. Não uso isto.

P. — Retinopatia da prematuridade I) Você faz vitrectomia fechada ou a céu aberto em retinopatia cicatricial da prematuridade? II) Quais os resultados?

R. — Respondo baseado na experiência de outros. Se DR é total = cirúrgico. Se DR não é total = nem sempre é cirúrgico. Não usamos a técnica de céu aberto. Em Boston têm experiência com esta técnica.

P. — Quais os resultados e como age cirurgicamente no tratamento da proliferação vítreo-retiniana: I) PVR C2-C3; II) PVR: D1-D2; III) PVR: D3. Descreva os detalhes da técnica de vitrectomia empregada nestes casos.

R. — Não estamos usando nenhum medicamento. Estamos experimentando em animais de laboratório para ver qual dos 4 a 8 medicamentos disponíveis no momento, seria o melhor. Técnica: Remoção da superfície anterior do vítreo, lensectomia, vitrectomia, peeling das membranas, intraflexão escleral. Nos graus D1-D3 conseguimos visão ambulatorial (5/200) em 76% dos casos.

Obs.: A membrana sub-retiniana só é retirada se há alterações da mácula ou está atrapalhando a adesão da retina.

Controvérsias em Cirurgia Refrativa

As respostas foram sumarizadas pelo Dr. PAIVA GONÇALVES NETO.

P. — Qual a importância do aprofundamento nas incisões da RK nos diferentes cortes? Você usa sempre a mesma profundidade?

R. — Certamente, as chances de perfuração da córnea, são bem maiores quando se utiliza a técnica de reaprofundamento das incisões.

Neste procedimento, o sentido do reaprofundamento determina um efeito diferente, ou seja, quando cortamos da periferia para o centro temos um efeito extra de 1.0 a 1.5 dioptria, enquanto o reaprofundamento do centro para a periferia gera 0.5 a 1.0 dioptria.

P. — Vê na ceratotomia radial algum inconveniente, além da presbiopia, para os pacientes além de 40 anos? E nos menores de 18 anos, com grau já estabilizado?

R. — Este aspecto é sem dúvida, importante. A cirurgia em pacientes com idade superior a 40 anos não deve ser indicada sem uma completa explicação sobre a questão da presbiopia e, quando assim procedemos, grande parte dos pacientes desiste da operação. Também, nestes casos, é importante considerarmos as maiores chances de hipercorreção.

Estando o cristalino transparente, a Ceratomia é uma boa opção, sendo que, eu recomendaria não se usar mais do que 4 incisões. Mesmo nos pacientes com miopia elevada, o menor número de incisões costuma ser conveniente, já que uma pequena hipocorreção resulta numa significativa melhora da acuidade visual para longe e a possibilidade de uma boa visão, sem correção, para perto.

Em relação aos pacientes com menos de 18 anos, eu prefiro não os operar, pois, a miopia pode não ter ainda estabilizado.

P. — Acha preferível o uso prolongado de até 3 meses de corticóide por seu efeito hipertensivo, a uma segunda cirurgia, quando a hipocorreção não é aceitável?

R. — Não concordo com a idéia de utilizar corticoesteróides por um período superior a um mês. Isto faz com que o risco de problemas como catarata, glaucoma e flutuação visual, se torne maior.

Nos casos de hipocorreção, prefiro aguardar 6 meses para realizar uma reoperação ou adaptar lentes de contato. O mais importante, no entanto, é procurarmos evitar as hipocorreções e, em relação a isto, uma das precauções que procuro ter é não operar miopias acima de 6 dioptrias pois este, pode ser considerado o limite para o efeito da cirurgia.

No que diz respeito aos cálculos operatórios, devemos considerar a importância de fatores como: idade, sexo, quantidade de miopia e astigmatismo, ceratometria, paquimetria e pressão intraocular.

Nas mulheres até 40 anos de idade, o efeito cirúrgico é inferior, se compararmos ao que obtemos nos pacientes do sexo masculino. Para compensar tal diferença costumo, para fins de cálculo, acrescentar 1.0, 0.75, 0.50 ou 0.25 dioptrias ao grau pré-operatório, se a paciente tiver, respectivamente, 20, 25, 30 ou 35 anos.

A espessura da córnea também tem interferência sobre o efeito da operação. Quanto mais espessa, maior o efeito será. Assim sendo, para cada 10μ abaixo de 560μ de espessura, eu acrescento 0.25D ao grau pré-operatório, assim como diminuo o mesmo valor para cada 10μ acima de 560μ.

O outro fator, diz respeito à pressão intraocular. Sendo esta superior a 17mm de Hg, acrescento 0.25 dioptrias à miopia pré-operatória. Se inferior a 14 mm de Hg, diminuo o mesmo valor.

Quanto mais curva a córnea, maior o efeito cirúrgico. Para compensar este fato costumo utilizar o guia de Hoffman.

Portanto, os cálculos ao invés de se basearem na miopia que o paciente apresenta pré-operatoriamente, devem levar em conta este valor alterado por todos os fatores descritos. Nossos resultados se tornaram muito melhores depois que passamos a proceder desta maneira.

P. — Tem observado as chamadas hipermetropizações progressivas especialmente referidas por M. Deitz?

R. — Temos observado, em alguns pacientes hipocorrigidos, uma tendência à emetropização após 1 ou 2 anos de cirurgia.

Isto coincide com as observações de alguns cirurgiões americanos a respeito da hipermetropia progressiva.

P. — Usa o sentido periferia — centro para obter maior efeito cirúrgico? Neste caso altera os normogramas ou os softs?

R. — Sem dúvida, as incisões da periferia para o centro proporcionam um maior efeito. Tal técnica não deve ser utilizada por quem não tenha uma boa experiência, pois, a invasão da zona óptica pode ser uma complicação de consequências bem desagradáveis e de solução difícil.

Utilizo este tipo de incisão apenas no reaprofundamento e parando a 5 milímetros do centro da córnea. Neste caso, não realizo qualquer modificação no normograma.

P. — Utiliza suturas nas incisões transversas ou mesmo nas radiais para o tratamento de hipercorreções?

R. — No pós-operatório imediato, uma hipercorreção de 1.0 a 2.0 dioptrias representa um bom resultado. Diante disto, devemos suspender o uso dos corticoesteróides e do curativo oclusivo.

Sendo, a hipercorreção, definitiva podemos recorrer à prescrição de óculos ou tentar uma correção cirúrgica, através de suturas das incisões.

O problema desta técnica é que a hipermetropia volta a aparecer com a retirada dos pontos.

P. — Considerando que a sutura não seja satisfatória, não seria melhor partir logo para um enxerto de córnea lamelar? Ou seria melhor esperar por novas drogas que estimulem a cicatrização?

R. — O efeito destas novas drogas, sobre a cicatrização corneana, parece ser promissor. Ao contrário do que se procura afirmar, drogas antivirais tópicas não apresentam qualquer efeito neste sentido.

Nas hipercorreções, quanto menos fizermos, melhor. De qualquer forma, se, por alguma razão, o uso de óculos não fôr possível, temos o recurso de técnicas como a ceratomileusis ou o novo método "in situ" de Ruiz.

P. — Afirma-se em geral que na reoperação obtém-se apenas mais 10% de resultados. Como faz então os cálculos?

R. — Em primeiro lugar, procuro aguardar 6 meses até me decidir pela reoperação. Quando não identifico, nos cálculos ou na técnica, uma razão para a hipocorreção, realizo o reaprofundamento das incisões primitivas ou novos cortes. O primeiro procedimento origina até 0.75D de efeito extra e, o segundo, até 3D.

Se a cirurgia não foi bem calculada ou as incisões não atigiram uma boa profundidade, considero, além destas duas técnicas, a possibilidade de uma epiceratofacia sem congelamento.

P. — O chamado fator pessoal de cada criurgião depende de que?

R. — Cada cirurgião promove uma determinada pressão sobre o bisturi durante os cortes. A boa relação entre este fator e os valores paquimétricos irá permitir a obtenção de incisões profundas.

Podemos ainda recorrer a alguns artifícios para obter incisões com esta qualidade. Costumo usar o valor da paquimetria central acrescido de 10μ para calibrar o bisturi quando a zona óptica é de 3 milímetros. Para ,cada 0.25mm além deste diâmetro acrescento outros 10μ.

D. — A partir de que grau de astigmatismo associado a miopia prevê dois tempos cirúrgicos?

R. — Quando o astigmatismo é inferior a 1.00D. costumo realizar apenas as incisões radiais, deixando o meridiano mais curvo livre para o caso de que haja, posteriormente, a necessidade de uma correção extra.

Em astigmatismos entre 1.00 e 3.00D, utilizo incisões perpendiculares e, acima de 3.00D, a técnica de Ruiz modificada.

O que sempre procuro obter é o mesmo comprimento em todas as incisões radiais, de modo a evitar o astigmatismo induzido. Para isto, marco também o limite periférico dos cortes através de um marcador com 10 ou 12 milímetros de diâmetro, de acordo com o tamanho da córnea.

P. — Diferentes pacientes (diferentes raças) submetidos ao mesmo tipo de cirurgia apresentam tipos de cicatriz mais ou menos hipertróficas. Você acha que esta cicatrização mudaria muito o resultado final da cirurgia?

R. — Não tenho uma opinião sobre este fato. É certo que a mesma cirurgia pode não ter o mesmo efeito em pacientes diferentes. Isto, possivelmente, tem a ver com as características individuais de cicatrização.

P. — Qual a sua experiência na aplicação do Excimer Laser na córnea?

R. — Não tenho ainda experiência com o Excimer Laser, entretanto posso falar sobre as observações de alguns pesquisadores do nosso instituto que tem trabalhado com este aparelho.

O Excimer Laser promove a fotoablação do tecido corneano, promovendo cortes mais largos do que os obtidos com o bisturi de diamante. Na aplicação deste aparelho para a ceratotomia, a fixação do olho é um fato importante pois o controle do laser é menos fácil do que da faca. Por outro lado, ele permite a mesma correção cirúrgica do diamante através de incisões menos profundas. Resta-nos esperar para ver se com este recurso poderemos melhorar um dos aspectos mais delicados desta cirurgia que é a previsibilidade dos resultados.

P. — Acredita que o Excimer Laser de fato melhoraria a previsibilidade da cirurgia

R. — O laser pode ser ainda utilizado para o torneamento da superfície corneana. O único problema é que, deste modo, promove-se a destruição da membrana de Bowman, o que compromete seriamente, a reepitelização.

Na França, está sendo tentada a modificação da curvatura corneana através de fotoablação do estroma, por trás da membrana de Bowman.

P. — Gostaria de saber como você adapta lente de contato após a segunda ceratotomia radial (re-operação) e quanto tempo após a cirurgia seria o mais indicado?

R. — Devemos aguardar por um período de 6 meses até tentarmos a adaptação de uma lente de contato. As lentes do tipo gás permeáveis são as mais indicadas, se possível, escolhidas a partir da curvatura corneana pré-operatória.

P. — Em relação à hipermetropia, qual é o estado atual da cirurgia hexagonal?

R. — Não tenho experiência com tal técnica. Já foram publicado alguns dados referentes a estudos em olhos animais e, há pouco, Newman apresentou resultados da aplicação desta cirurgia em olhos de seres humanos com visão. Entretanto, as conclusões destes estudos são ainda insuficientes para tirar o caráter experimental deste procedimento.

P. — Em casos de miopia e astigmatismo induzido por cirurgia de catarata com LIO você faz ceratotomia radial ou cirurgia transversa?

R. — Se a miopia ou o astigmatismo pós-operatório não são significativos, prefiro não tomar qualquer medida. Os pacientes nesta situação, terão uma boa visão para perto, sem uma redução significativa da acuidade para longe.

Uma miopia elevada, indica falha no cálculo da lente intraocular e, neste caso, é preferível troca-la. Não devemos esperar por muito tempo, até fazê-lo, se a LIO tiver sido implantada no saco capsular, pois, a cirurgia poderá ser bem dificultada pela fibrose então formada.

Diante de um astigmatismo severo, eu removo as suturas com 12 semanas. Sendo ele contra a regra, acrescento novos pontos, desde que não tenha passado muito tempo. Neste caso, prescrevo óculos ou lentes de contato, tanto para miopias quanto para astigmatismos. Utilizo a ceratotomia em miopias fortes.

P. — Em sua opinião, para evitar infecções tardias não seria obrigatório intervir em todos os casos com epitelização da incisão, em vista do fato de serem pontos definitivamente vulneráveis? Ou há uma outra solução para previnir infecção tardia?

R — Esta é uma complicação bastante rara e, na minha opinião, a presença do epitélio na ferida não pode ser considerada como causa, pois, este fato faz parte do processo normal de cicatrização.

Acho que a infecção é um problema relacionado à falta de cuidados por parte do paciente.

P. — A facectomia extra-capsular tem poucas complicações cirúrgicas com as novas técnicas e evoluções. O que você acha da retirada do cristalino após os 40

anos como método para correção refracional? Como você compararia os resultados deste tipo de cirurgia para altas miopias com a epiceratofacia?

R. — Não costumo realizar a epiceratofacia em pacientes com mais de 45 anos de idade.

Os míopes acima desta faixa etária costumam apresentar opacificação do cristalino. Neste caso, podemos realizar a sua extração, tendo o cuidado de averiguar o estado da retina.

As lentes intraoculares devem ser utilizadas mesmo quando não há justificativa óptica para isto e a melhor posição para sua implantação é no saco capsular.

P. — Qual é a sua experiência em epiceratofacia para ceratocone?

R. — O uso da técnica sem congelamento é preferível, já que evita danos às células corneanas (ceratócitos). No ceratocone, caso a presença de opacidades não permita a adaptação de lentes de contato ou a epiceratofacia, o enxerto é a verdadeira solução.

P. — Considerando que a epiceratofacia frequentemente não afasta a possibilidade de ambliopia em crianças, não seria melhor começar imediatamente com um outro tratamento tal como as lentes intraoculares? Ou os riscos e complicações deste tipo de tratamento justificam o risco da ambliopia?

R. — Não sou um cirurgião pediátrico, portanto, minha experiência neste sentido é pouca. De acordo com os estudos daqueles que realmente a possuem, os problemas são muitos e por isto prefiro só adotar esta alternativa a partir dos 15 anos.

A epiceratofacia é bem aceita mesmo antes de 1 ano de idade, o problema é a variação de grau e, em relação à mudança do botão corneano, não acredito que a técnica é tão reversível quanto afirmam.

A minha conduta seria então, operar a catarata o mais breve possível e imediatamente colocar uma lente de contato. Após os 2 anos de idade, com o olho já tendo seu tamanho definitivo, eu faria a epi.

P. — Considerando um paciente com + 16.00 D que ficou com + 6.00 D após uma epiceratofacia, o que poderia ser feito?

R. — Podemos optar pelo uso de óculos, lente de contato ou pela mudança da lentícula.

P. — Você acha que o implante intra estromal irá melhorar a previsibilidade da cirurgia refrativa e talvez até substituir com vantagens a epiceratofacia?

R. — Existem diferentes materiais sendo utilizados com este fim. A polissulfona, por exemplo, pode ser introduzida no estroma corneano através de uma incisão. Na França, tem sido realizados estudos com o colágeno na forma de uma lentícula que é aplicada sobre a córnea, tal qual na epiceratofacia, sem a necessidade de suturas. Esta provavelmente será uma ótima alternativa para a correção das ametropias.

P. — Em sua opinião, qual seria cirurgia refrativa indicada para as miopias altas e moderadas? Não seria melhor usa a cirurgia de Fukala com ou sem implante final e desistir da ceratomileusis?

R. — Não costumo realizar a epiceratofacia em pacientes com mais de 45 anos de idade.

Os míopes acima desta faixa etária costumam apresentar opacificação do cristalino. Neste caso, podemos realizar a sua extração, tendo o cuidado de averiguar o estado da retina.

As lentes intraoculares devem ser utilizadas mesmo quando não há justificativa óptica para isto e a melhor posição para sua implantação é no saco capsular.

P. — A partir de qual hipercorreção usaria a ceratomileusis in situ de Ruiz?

R. — Não acredito que, através do procedimento de Krumeich, se possa corrigir mais do que 7,00 dioptrias.

O maior problema é que a utilização do microceratótomo em córneas onde as incisões não estejam perfeitamente cicatrizadas, pode ser muito difícil. Talvez a técnica de Ruiz apresente este mesmo problema e por isto a epiceratofacia é preferível.

P. — Considerando que as inclusões de sulfonas são mais opticamente precisas e mais fáceis de se fazer que a ceratomileusis, não seria melhor abandonar a ceratomileusis e concentrar nas inclusões feitas de material hidrofílico ou colágeno? O presente estágio de conhecimento das inclusões autoriza seu uso para corrigir a afacia e outras ametropias?

R. — Existem diferentes materiais sendo utilizados com este fim. A polissulfona, por exemplo, pode ser introduzida no estroma corneano através de uma incisão. Na França, tem sido realizados estudos com o colágeno na forma de uma lentícula que é aplicada sobre a córnea, tal qual na epiceratofacia, sem a necessidade de suturas. Esta provavelmente será uma ótima alternativa para a correção das ametropias.

Controvérsias em Terapêutica Ocular

As respostas foram sumarizadas pelos Drs. LUIZ ALBERTO MOLINA e MIRIAM COSTI RIBEIRO.

O convidado para responder sobre terapêutica ocular, Dr. Eduardo Alfonso (USA), antes de dar suas respostas, comentou sobre sua conduta no tratamento das infecções oculares.

Iniciou falando a respeito de úlceras corneanas, onde exaltou a importância de uma história clínica completa; levantamento de fatores predisponentes ao aparecimento das úlceras (lentes de contato, ceratocone, traumatismos...); tratamentos anteriores; procedência do paciente (área geográfica). No exame ocular, deve-se considerar os sintomas como um todo, e não cada um individualmente, dando especial importância à coleta de material para cultura e microbiologia.

Quanto à microbiologia é importante que a coleta do material seja feito pelo médico, e nos resultados, lembrar que qualquer microorganismo pode ser patogênico, dependendo da quantidade por área. Quando a úlcera for muito pequena, deve-se colher material da conjuntiva e da pálpebra; se o paciente usa colírios ou lentes de contato, fazer cultura também. Para as culturas negativas, pode-se usar a biópsia da córnea retirando-se material entre a área sã e a lesão.

As úlceras corneanas podem ter localização pré-limbar e central. A úlcera pré-limbar tem como causa principal os processos alérgicos, podendo ainda ser de origem imunológica e bacteriana (staphilococco); e a úlcera central decorre do uso de lentes de contato e ceratocone.

O Dr. Eduardo frisou a prioridade do uso de antibióticos tópicos para o tratamento das úlceras, indicando o uso de antibiótico subconjuntival quando houver comprometimento da esclera, perfuração iminente, quando se faz necessária uma maior concentração da droga na córnea, e quando o paciente não consegue usar a via tópica; e o uso intravenoso nas perfurações e esclerites. Foi dada importância a uma nova família de antibióticos (derivados do ácido nalidíxico — QUINILONA), que têm sido usados pelo expositor com resultados favoráveis, pelo seu largo espectro de ação, sua potência, e seu poder bactericida.

Para o tratamento do herpes simples, seu esquema é Trifluridina 1%, 9 vezes ao dia por 14 dias e Aciclovir 800 mg, 5 vezes ao dia; e para o herpes zoster, usa Aciclovir mg, 5 vezes ao dia,Hidroxizina 25 mg, 3 vezes ao dia, Cimetidina 300 mg, 4 vezes ao dia, esteróide sistêmico (pacientes idosos), quando houver uveíte associada: esteróide tópico, e quando houver neuralgia: amitriptilina. Nas ceratites fúngicas, usa Anfotericina 0,15% e nas filamentosas usa Natamicina 5% e Primaricina. Com o uso de lentes de contato há predisposição ao desenvolvimento do Acantamoeba, contra a qual não se conhece tratamento tópico efetivo; o Dr. Eduardo usa Brolina (Propamidina iseotionato) e ceratoplastia.

Após esta breve exposição o palestrante respondeu às perguntas formuladas:

P. — Qual é a sua opinião sobre o tratamento do "dry eye" com colírios de lágrima artificial sem preservativos

R. — Sobre o tratamento do "dry eye", de início devem ser eliminadas patologias do sistema lacrimal, patologias cicatriciais, mecânicas e medicamentosas. Conduta específica: lágrimas artificiais (livres de preservativos), metilcelulose, substâncias viscoelásticas (solução preparada com healon), pomadas, lacri-sert (depende do contato com líquido para ser diluído), lentes de contato, oclusão dos pontos lacrimais (plugs, tampões de colágeno, silicone, sutura), ainda como procedimentos cirúrgicos foram citados a tarsorrafia e transplantes conjuntivais.

P. — O tratamento das conjuntivites e ceratites nos Estados Unidos também é difícil? Qual o segredo?

R. — Para o tratamento das conjuntivites e ceratites o segredo é um estudo microbiológico completo antes de iniciar a terapêutica.

P. — Nas conjuntivites alérgicas crônicas qual a droga que usa e de que maneira?

R. — Nas conjuntivites alérgicas crônicas o paciente deve ser encaminhado ao alergista. O tratamento local consiste na utilização de esteróides e cromoglicato.

P. — Ophtasiloxane é um colírio de moléculas higroscópicas veiculadas em silicone. Tem se mostrado de grande valia no tratamento tópico do edema de córnea. Quais as vantagens frente ao Nale a 5% colírio ou gel?

R. — Ophtasiloxane é um colírio de moléculas higroscópicas veiculadas em silicone. Tem se mostrado de grande valia no tratamento tópico do edema de córnea. Quando solicitado quanto às vantagens deste medicamento sobre o Nacl a 5%, o Dr. Eduardo somente acha válido o uso de Ophtasiloxane nos edemas pequenos e por pouco tempo de tratamento.

P. — Nas episclerites além do corticóide tópico, toma alguma outra medida?

R. — Com relação às medidas terapêuticas nas episclerites, não usa nada até uma semana, após, usa esteróide local tópico, antiinflamatório oral não esteróide e esteróide oral e se mesmo com isto não houver melhora, está indicado um estudo sistêmico.

Segundo o Dr. Dantas Coutinho, não se deve esquecer o uso de ciclopléglcos, atropina, que tem ação analgésica, pelo relaxamento do músculo ciliar, aumenta o fluxo no segmento anterior e tem ação antinflamatória estabilizando as membranas.

P. — Qual a associação de drogas que considera ideal no tratamento da retinocoroidite toxoplásmica?

R. — Para a retinocoroidite toxoplásmica com lesão perimacular ativa, o Dr. Eduardo indica o uso de Daraprin 500 mg/dia, Minociclina 100 mg 2 vezes ao dia e Prednisona 40 mg/dia, após 48 horas do início do tratamento específico. Quando a lesão ativa for periférica, usa minociclina 100 mg 2 vezes ao dia; e no caso de lesão não localizada com vítreo turvo após 6 meses de tratamento, preconiza a vitrectomia.

P. — Em alguma uveite posterior usa apenas corticóide tópico?

R. — Quando perguntado sobre o uso de apenas corticóide tópico na uveite posterior, ele disse que seu uso isolado só está indicado nas uveites anteriores, pela baixa penetração da droga no humor vítreo.

P. — Qual a sua experiência e opinião sobre a fotocoagulação nas uveites posteriores focais supostamente toxoplásmicas?

R. — Apesar da sua pouca experiência nas uveites posteriores, o expositor teceu alguns comentários sobre a fotocoagulação nas uveites posteriores focais supostamente toxoplásmicas, citando a possível reativação do microorganismo encistado na periferia, por ação do calor, e a possível ruptura da membrana de Bruch com neovascularização cocoroidea.

P. — Usa-se no Brasil quase que somente dexametasona no tratamento tópico das inflamações oculares. Quais as vantagens e desvantagens em relação com a predinisolona e fluormetolona

R. — Sobre as vantagens e desvantagens do uso de dexametasona, fluormetalona e prednisolona, o Dr. Eduardo ressaltou a importância da penetração ocular com e sem dano epitelial.

Acetato de Prednisolona 1% — melho penetração através do epitélio intacto e le sado.

Dexametasona alcoólica 0,1% — boa penetração.

Fluormetalona 0,1% — menor incidência de aumento da pressão intraocular e catarata.

P. Nas endoftalmites pós-cirúrgicas, que tratamento na sua experiência apresenta maior porcentagem de sucesso: vitrectomias a quente ou tratamento conservador?

R. — Sua conduta nas endoftalmites pós cirúrgicas é agressiva, com aspiração vítrea ou vitrectomia associada à injeção intraocular de antibiótico (gentamicina e vancomicina).

Quanto ao provável agente etiológico do processo infeccioso com relação ao tempo de aparecimento, considera:

Até 3.º dia de pós-operatório — S. Aureus
Estreptoco Gram (—)

Do 7.º dia ao 14º dia de p. o. — S. epidermidis

Após o 14.º dia de p. o. — Anaeróbicos Fungos

O diagnóstico de certeza é feito por cultura do vítreo e material da câmara anterior.

Dentre as indicações para vitrectomia, citou: inflamação grave, endoftalmite fúngica e progressão do quadro após tratamento clínico, variando a técnica de acordo com a gravidade da inflamação.

P. — Levando-se em consideração os diversos mecanismos imunopatológicos possivelmente implicados na cronificação e recorrências de muitas uveites, qual a sua opinião sobre o emprego de imunomoduladores e imunoestimulantes em algumas uveites endógenas?

R. — Quanto ao uso de imunomodulares e imunoestimulantes nas uveítes endógenas e o Dr. Eduardo não tinha muita experiência, e o Dr. Hilton Rocha então respondeu dizendo: quando há recidivas, pensar em autoagressão e instituir medicação estimulante da imunidade.

P. — Qual sua orientação terapêutica pós-operatória em pacientes operados de catarata e LIO?

R. — A orientação do expositor no pós-operatório de cirurgia de catarata e LIO é: midriático, injeção subconjuntival de Gentamicina e cefalosporina. Não indica o uso de esteróide.

P. — No Brasil, utiliza-se frequentemente o Ringer Lactato como solução para infusão intra-ocular. Quais as desvantagens frente ao BSS?

R. — Segundo o Dr. Eduardo, o uso de Ringer lactato para infusão intraocular não apresenta desvantagens, desde que utilizado em pequenas quantidades. O cuidado que se deve ter é a presença de preservativos, pois estes podem danificar o endotélio.

Controvérsias em Estrabismo

As respostas foram sumarizadas pelo Dr. SAMUEL CUKIERMAN.

P. — Nas ET congênitas qual a idade ideal para intervenção cirúrgica?

R. — Realizo a operação sempre que possível antes dos 2 anos de idade, pois a maturação da-se aos 2 anos.

P. — Em sua opinião, quais as causas de deteriorização da ET acomodativa?

R. — Em minha opinião não existe deteriorização da ET acomodativa, ela era originariamente mista e nunca opero se o desvio é menor que 20—.

P. — A Ortóptica é um tratamento do passado, do presente ou esperança do futuro?

R. — Se considerarmos sendo ortóptica a prescrição de óculos, mióticos ou prismas ela é passado, presente e futuro. O tratamento ortóptico é válido para supressão e ambliopia.

Ortóptica convencional com sinoptoforo só é válida para insuficiência de convergência. Pela óptica é passado.

P. — Quais os critérios a obedecer no emprego da oclusão nos casos de Ambliopia?

R. — Nunca faço antes dos 4 meses, nunca faço após os 7 anos. Sugiro oclusão no olho bom um dia por ano de idade.

P. — Paciente de 12 anos de idade se apresenta com a cabeça inclinada sobre o ombro esquerdo desde muito pequeno.

	XT 2	ET 3		
	+ 5	+ 12	+ 22	
ET 4	ET 5	ET 6	ET 6	ET 5
+ 15	+ 4	+ 10	+ 20	+ 6
	ET 8	ET 8	ET 9	
	+ 5	+ 6	+ 8	

+ 2	+ 3	— 1	— 2
— 1	— 1	+ 1	+ 1

Ac. vis.: A.O. = 20/20

Titmus = 40''

Torção F.OD = Ex 4º

F.OE = Ex. 5º

Qual o seu diagnóstico, sua orientação cirúrgica e como interpreta as disfunções dos músculos Reto Inf. D. e Oblíquo Sup. E?

R. — Diagnóstico: a) Paralisia do oblíquo superior direito; b) Contratura do oblíquo inferior contra-lateral.

Tratamento: Devemos destruir o oblíquo inferior.

P. — Nas paresias musculares a cirurgia inervacional (debilitando o sinergista contralateral do parético) ajuda a recuperação da força ativa do parético?

R. — Não uso cirurgia inervacional nas paralisias do 6.º par, faço recuo do reto medial de ambos os olhos.

P. — Paciente de 10 anos de idade que desde muito pequeno apresenta-se com a cabeça inclinada sobre o ombro esquerdo:

	— 14	+ 2	+ 17	
ET 4	ET 4	ET 5	ET 15	ET 5
+ 7	— 10	+ 3	+ 15	— 7
ET	18 ET	22 ET	20	
—	8 +	5 +	13	

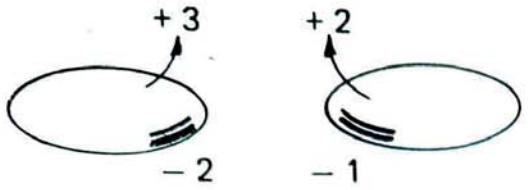

Ac. vis.: AO = 20/20

Titmus = 40" (em discreta supraversão)

Torção F. OD = Ex 10º

F. OE = Ex 15º

A torção aumenta muito em infraversão.

Qual o seu diagnóstico e sua orientação cirúrgica?

R. — Diagnóstico: Contratura do oblíquo inferior de ambos os olhos. Tratamento: Sugiro destruir o oblíquo inferior de ambos os olhos.

P. — Nas ET congênitas com DVD e torcicolo, realiza cirurgia horizontal e vertical simultâneas?

R. 8 — Faço sempre as cirurgias simultâneas, após 1 ano de idade.

P. — Devemos ou não hipercorrigir as exotropias?

R. — a) Não hipercorrijo antes dos 4 anos devido à possibilidade de ambliopia; b) Hipercorrijo em adulto; caso haja diplopia, procuro tratar.

P. — Quando utiliza o recuo — ressecção ou recuo bimedial nas ET congênitas?

R. — Quando houver fraca abdução faço recuo de ambos os retos mediais nunca mais de 5.5 mm de recuo; como regra prefiro recuo de ambos os retos mediais mais ressecção de reto lateral do olho dominante.

P. — Paciente de 20 anos de idade, apresenta-se com a cabeça abaixada desde acidente de motocicleta ocorrido há 18 meses. Sofre de diplopia em infraversão e nas lateroversões forçadas.

	− 2	OT	+ 3	
ET 5	ET 5	ET 4	ET 3	ET 4
+ 6	− 4	+ 2	+ 8	− 4
	ET 20	ET 20	ET 18	
	− 13	+ 5	+ 16	

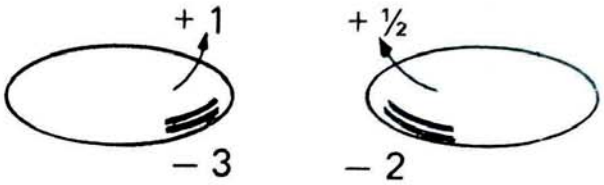

Ac. vis.: AO = 20/20

Titmus = 40" (em PPO)

Torção F. OD = Ex 12º

F. OE = Ex. 15º

A torção aumenta muito em infraversão.

Qual o seu diagnóstico, a sua orientação cirúrgica e o prognóstico?

R. — Diagnóstico: Paralisia do oblíquo superior bilateral. Tratamento: Prefiro um Tuckinik do oblíquo superior de ambos os olhos.

P. — Qual a experiência cirúrgica na ET congênita com limitação bilateral da abdução (síndrome de Ciância) com amplos recuos dos retos médios?

R. — Amplos recuos dos retos mediais nem sempre é boa conduta, raramente faço. Recuo de 7 mm parece ter bons resultados na América do Sul.

P. — Paciente com 20 anos de idade, apresenta-se com a cabeça discretamente abaixada desde um acidente de motocicleta ocorrido há 18 meses, pois sofre diplopia ao olhar em frente, para baixo ou para os lados.

	XT 2 / − 2	ET 2 / + 6	+ 22	
ET 4 / + 18	ET 5 / + 2	ET 6 / + 8	ET 6 / + 20	ET 5 / + 2
	ET 8 / + 3	ET 10 / + 8	ET 9 / + 15	

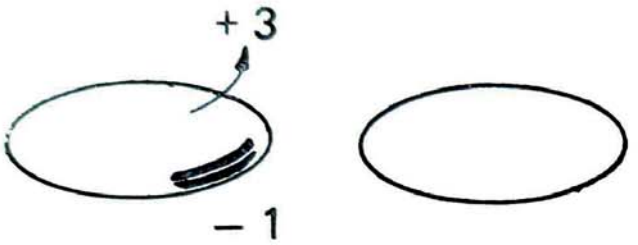

Ac. vis.: AO = 20/20

Titmus = 40''

Torção F. OD = Ex. 6º

F. OE = Ex. 8º

A torção aumenta muito em infraversão. Qual o diagnóstico, orientação cirúrgica e prognóstico? Nota: o sinal +, nas medidas dos desvios, significa HT direita e o sinal —, HT esquerda.

R. — Diagnóstico: a) Paralisia do oblíquo superior direito b) Contratura do oblíquo inferior.

Tratamento: debilitar oblíquo inferior de ambos os olhos e provavelmente haverá outra cirurgia breve. O prognóstico deste caso é ruim.

P. — Nas ET com CA/A elevada, ortofóricas ou esofóricas de longe e com ET acima de 15° de perto, realiza a cirurgia dos retos médios?

R. — Nunca opero pacientes ortofóricos, com correção. Só realizo a cirurgia quando estes casos não são bem resolvidos com bifocais ou mióticos.

P. — No tratamento cirúrgico da DVD usa recuo amplo do réto superior Miosclerópexia? Ressecção do reto inferior?

R. — O tratamento cirúrgico da DVD em nosso serviço é a ressecção ampla dos retos superiores.

P. — Quais as causas de recidivas nas exotropias?

R. — As causas das recidivas nas exotropias são: a) cirurgia insuficiente; b) Fraca fusão (ambliopia, anisometropia e Escotoma); c) Causas desconhecidas.

P. — Paciente adulto com síndrome de Duane tipo III de Huber do OE. Em posição primária há XT de 15—. Acentuada retração do OE à destro versão. Quando o OD se posiciona em abdução de 30° e supradução de 5° o OE situa-se em acentuada hipertropia quando o olho direito se coloca em abudução de 30° e infradução de 5° o OE se dirige para baixo em grande hipotropia. Qual a sua orientação cirúrgica?

R. — O diagnóstico é contratura do reto lateral. O tratamento nesses casos é um recuo amplo do reto lateral.

P. — Qual o valor do Spring Back Forces na semiologia cirúrgica do estrabismo?

R. — O seu valor é nas exotropias em adultos e nas re-operações em adultos.

P. — Qual a incidência das síndromes de monofixação como resultado final do tratamento cirúrgico do estrabismo?

R. — A Síndrome de Monofixação considero um bom resultado na endotropia congênita.

P. — Quais as causas de recorrências das ET congênitas?

R. — As causas mais comuns das recorrências na ET congênitas parecem ser ambliopia, anisometropia não corrigida e DVD.

P. — Nas fraturas do assoalho de órbita a cirurgia deve ser imediata, tardia ou em ambos os casos ineficientes?

R. — Não havendo diplopia, retardo a operação e não a faço. Havendo diplopia e enoftalmia faço sempre a cirurgia. Devemos fazer o diagnóstico diferencial entre: aprisionamento, edema e reto inferior paralítico.

Espero em média 14 dias para desaparecer a diplopia e então opero.

P. — Indicação e resultados das técnicas de sutura reajustável?

R. — Faço sutura reajustável em pacientes adultos e em exotropias.

Perguntas e Respostas

1.ª PERGUNTA — Como define as responsabilidades social e moral de um médico?

RESPONDE: Dr. Sergio Pinho Costa Fernandes.

Devemos colocar em primeiro lugar, que as responsabilidades sociais e morais devem ser em termos, iguais em todas as atividades profissionais.

Os exemplos funestos da irresponsabilidade nestes aspectos, estão todos os dias nas páginas dos jornais e causam grandes prejuízos à comunidade.

O médico por tratar com o corpo humano e o seu relacionamento profissional ser muito estreito com as pessoas, de algum modo já debilitadas, tem o dever de se entregar de corpo e alma na tentativa de promover a cura ou minorar o sofrimento de quem o procura.

O médico, na maioria das vezes um abnegado, já foi uma elite de moral. Quando se falava de um médico, estávamos nos referindo a um semi-deus, um homem correto, cheio de ciência e de palavras reconfortantes. Medicina é um sacerdócio, diziam...

No entanto, nos dias atuais, vemos com tristeza o descrédito desses conceitos. Prolifera a desconfiança. Ser médico é ser um homem comum, cheio de defeitos.

Não somos só nós que estamos em "check'. Estão também os advogados, os governantes, os engenheiros, os políticos, os economistas, etc. Todos frutos de um país confuso, onde os valores são invertidos e ser correto, trabalhar certo é cada vez mais difícil.

Para que trabalhar duro se todos os dias vemos enriquecimentos ilícitos que nunca serão punidos?

O que dizer de pessoas que nunca trabalharam e talvez por isso sejam ídolos em seus serviços?

Ao meu ver, após nos utilizarmos de cadáveres para nosso aprendizado na anatomia e na patologia, de nos utilizarmos nos hospitais gerais do próprio ser humano para aprender clínica médica e cirurgia, o mínimo que devemos ter é respeito pelo Homem.

Dentro deste conceito não consigo admitir em nossa profissão, o distúrbio da ética, a ganância desmedida pelo dinheiro e a desconsideração pelo doente.

Assim como as outras profissões, o médico, até para facilitar o lado místico de seu trabalho, precisa resgatar um pouco do seu prestígio e voltar a desempenhar o importante papel que lhe cabe na Sociedade.

2.ª PERGUNTA: Como opera o pterígio?

RESPONDE: Prof. Eduardo J. C. Soares

O pterígio é do ponto de vista cirúrgico uma retração da conjuntiva bulbar em direção à córnea, trazendo consigo as estruturas do canto medial (plica e carúncula) e tracionando-as até ao ponto de causar o seu completo apagamento nos casos mais severos. Tanto isto é verdade que quando a cabeça do pterígio é dissecada da córnea — o que deve ser feito através da sua delaminação e não raspando o tecido epicorneano — o pterígio se retrai imediatamente, como se fosse um elástico solto, deixando uma área episcleral desnuda maior ou menor, dependendo da intensidade da retração. Procedemos então a excisão da cabeça do pterígio pedindo ao paciente olhar em abdução extrema. A remoção da conjuntiva e do tecido sub-conjuntival hipertrófico, se necessária, deve ser a mais econômica possível, respeitando sempre os limites da inserção do Reto Medial. Resulta assim uma área espiscleral desnuda justa límbica, quadrangular, cujo comprimento é quase o mesmo da altura da córnea. A hemostasia é feita com diatermia, sem exageros para não causar estímulo à neovascularização e fibrose. Em seguida, pedindo ao paciente olhar um pouco em infradução e lateralmente, confeccionamos um retalho de transposição da conjuntiva bulbar superior adjacente à área desnuda. Este retalho pediculado, de base súpero-medial, inclue a conjuntiva com uma fina camada do tecido subconjuntival e deve ser dimensionado para ocupar a área desnuda sem ser esticado ou tracionado. Preferimos fazer a sua fixação com suturas separadas de seda 8x0, cortadas não muito rentes ao anodamento para que suas pernas se dobrem, amoleçam, permitindo que os pontos sejam bem tolerados. Estes pontos, retirados no 4.º dia, tem a vantagem de não deixar corpos estranhos para serem reabsorvidos os quais usualmente causam

reação tecidual do tipo granulomatosa e vascular, se constituindo assim em um fator a mais de contribuição à recidiva do pterígio.

A área doadora do transplante é fechada com simples reaproximação das bordas da ferida, sem necessidade de dissecar a conjuntiva circunvizinha. Não temos experiência com os retalhos de tração do fórnice superior no tratamento do pterígio porque pensamos que uma retração não deve ser tratada com uma outra retração.

Efetuamos esta técnica no nosso Serviço há mais de 20 anos, pois a reputamos de fácil execução, objetiva e eficiente na obtenção de bons resultados, inclusive em casos recidivados.

PERGUNTA: Qual o implante de lente intra-ocular que menos sacrifica o endotélio corneano?

RESPOSTA: Dr. Hugo Soares Maia.

É o de câmara posterior, por sua situação anatômica, por trás da iris, notadamente se localizado no saco capsular. Essa localização é também, a mais fisiológica, permitindo uma melhor resposta visual, com obtenção de uma imagem mais condizente com aquela que se tinha antes do desenvolvimento da catarata.

No entanto, não devemos deixar de salientar a importância da perícia do cirurgião, para que se respeite a integridade sobretudo do endotélio corneano, quando da realização do ato operatório.