Correção da alta miopia com lentes fácicas de câmara posterior

Correction of high myopia with posterior chamber phakic lenses

Leonardo Torquetti[1], **Fabio Medina**[2]

[1] Centro de Excelência em Oftalmologia, Pará de Minas, MG, Brasil.
[2] Hospital de Excelência em Olhos, Muriaé, MG, Brasil.

Como citar:
Torquetti L, Medina F. Correção da alta miopia com lentes fácicas de câmara posterior [editorial]. Rev Bras Oftalmol. 2026;85:e0113.

doi:
https://doi.org/10.37039/1982.8551.20260113

Recebido:
4/9/2026

Aceito:
17/9/2026

Autor correspondente:
Leonardo Torquetti
E-mail: leotorquetti@gmail.com

Instituição de realização do trabalho:
Centro de Excelência em Oftalmologia, Pará de Minas, MG, Brasil.

Fonte de auxílio à pesquisa:
trabalho não financiado.

Conflitos de interesse:
ambos os autores são consultores médicos da Mediphacos.

Declaração de disponibilidade de dados:
os dados que respaldam as conclusões deste estudo não estão disponíveis abertamente, mas estão disponíveis junto ao autor correspondente, mediante solicitação.

Copyright ©2026

UM PROBLEMA CLÍNICO EM EXPANSÃO

Poucas condições em oftalmologia têm uma trajetória epidemiológica tão bem documentada quanto a miopia. Holden et al. estimaram que, em 2050, cerca de metade da população mundial será míope e aproximadamente um bilhão de pessoas terá alta miopia.[1] Na prática da cirurgia refrativa, inclusive no Brasil, pacientes com -10 D ou mais fazem parte da rotina cotidiana.

Apesar dessa mudança de cenário, a forma como orientamos esses pacientes nem sempre acompanhou a epidemiologia. Ainda é comum que altos míopes sejam submetidos a ablações corneanas que exigem concessões técnicas importantes; outros simplesmente recebem a informação de que não são candidatos à cirurgia e permanecem dependentes de óculos com lentes espessas. Entre esses dois extremos, existe uma alternativa consolidada há mais de duas décadas: a lente fácica de câmara posterior.

OS LIMITES DA ABLAÇÃO CORNEANA

A ablação corneana é, por definição, um procedimento de subtração. Quanto maiores a correção e a zona óptica, maior o consumo de tecido. Nas altas ametropias, isso frequentemente obriga o cirurgião a fazer escolhas pouco confortáveis: reduzir a zona óptica, com possível aumento de halos e ofuscamento noturno; aceitar um leito estromal residual mais fino e, portanto, menor margem de segurança biomecânica; ou optar por uma correção parcial, deixando miopia residual (Tabela 1).

A questão não é apenas estrutural. Correções corneanas elevadas também modificam a asfericidade e podem aumentar aberrações de alta ordem. Metanálises comparando lentes fácicas de câmara posterior com SMILE em miopia moderada a alta encontraram vantagem das lentes em parâmetros de segurança e qualidade óptica.[2,3] Em graus elevados, portanto, preservar a córnea pode significar também preservar melhor sua óptica.

Tabela 1. Limitações da ablação corneana na correção da alta miopia[2,3]

Limitação	Mecanismo	Consequência clínica
Espessura residual	Ablação proporcional ao grau: cada dioptria consome tecido	Risco de ectasia quando o leito residual é insuficiente
Zona óptica	Reduzir a zona óptica é a alternativa para poupar tecido	Halos e ofuscamento noturno, sobretudo em pupilas grandes
Aberrações de alta ordem	Grandes ablações alteram a asfericidade corneana	Aberração esférica e coma, com perda de qualidade óptica
Regressão	Remodelamento epitelial e estromal proporcional ao grau	Perda de efeito ao longo dos anos nas correções elevadas
Superfície ocular	Secção de nervos corneanos	Olho seco iatrogênico, mais sintomático em altas ametropias

Em determinado nível de miopia, deixa de ser tão importante discutir qual plataforma de *laser* utilizar e passa a ser mais importante determinar se a correção deve, de fato, continuar sendo feita na córnea.

A EVOLUÇÃO DAS LENTES DE CÂMARA POSTERIOR

As primeiras gerações de lentes fácicas de câmara posterior deixaram duas preocupações importantes: bloqueio pupilar e catarata subcapsular anterior. O primeiro tornava necessária a iridotomia a *laser* ou a iridectomia cirúrgica; a segunda era relacionada à proximidade da lente com a cápsula anterior do cristalino e à alteração da circulação do humor aquoso.[4-6]

A introdução do orifício central representou uma mudança importante nesse cenário. Os primeiros estudos clínicos com o orifício central mostraram que o fluxo de humor aquoso pelo eixo visual permitia dispensar a iridotomia.[7] Estudos posteriores com a mesma concepção de lente trouxeram resultados encorajadores em seguimentos prolongados, incluindo séries de 7, 8 e 10 anos.[8-10]

Esse histórico é relevante porque parte da resistência às lentes fácicas ainda nasce de complicações descritas com modelos antigos. Dados de catarata e perda endotelial das primeiras gerações não devem ser simplesmente extrapolados para as lentes atuais com orifício central.[4-6,11,12] Isso não significa que o seguimento de longo prazo tenha deixado de ser necessário; significa, apenas, que estamos discutindo uma tecnologia diferente.

O QUE A LITERATURA MOSTRA

Os resultados contemporâneos são particularmente consistentes na miopia moderada e alta. No estudo que avaliou EVO/EVO+ no processo regulatório norte-americano, 629 olhos foram acompanhados e, aos 6 meses, 90,5% estavam dentro de ±0,50 D do alvo; o índice de segurança foi 1,24, sem casos de bloqueio pupilar ou catarata subcapsular anterior.[13] Estudos multicêntricos japoneses também mostraram boa previsibilidade em miopia baixa e em olhos com câmara anterior inferior a 3,0 mm.[14,15]

Quando se trata uma miopia muito alta, entretanto, a previsibilidade diminui. Em séries com 5 anos de acompanhamento, os resultados refracionais foram menos precisos nos olhos acima de 12D, embora os índices de segurança permanecessem favoráveis.[16,17] Esse é um ponto que precisa ser explicado ao paciente: segurança e previsibilidade não são sinônimos, sobretudo nos extremos refracionais.

Comparações indiretas entre séries com desenhos e tempos de seguimento distintos devem ser interpretadas com cautela (Tabela 2). A previsibilidade cai de forma consistente à medida que o grau aumenta, comportamento observado em todas as tecnologias de correção refrativa.[13-17]

Tabela 2. Previsibilidade e segurança em diferentes faixas de miopia

Coorte	Miopia	Dentro de ± 0,50 D	Índice de segurança
EVO/EVO+ FDA, 6 meses	-7,62 D médio	90,5%	1,24
Multicêntrico japonês, 1 ano	até -3,00 D	91%	-
Câmara anterior < 3 mm, 1 ano	-8,66 D médio	90%	1,12
Alta miopia, 5 anos	-6 a -12 D	60,5%	1,03
Miopia muito alta, 5 anos	Abaixo de -12 D	22,5%	1,32

FDA: *Food and Drug Administration.*

O *VAULT* COMO PARÂMETRO CENTRAL

O *vault* – distância entre a face posterior da lente e a cápsula anterior do cristalino – continua sendo um dos parâmetros mais úteis no acompanhamento. *Vault* muito baixo aumenta a preocupação com contato cristaliniano e catarata subcapsular anterior; *vault* excessivo pode estreitar o ângulo e favorecer dispersão pigmentar e elevação da pressão intraocular.[11-12,18] Na prática, a faixa entre 250 e 750 µm é frequentemente utilizada como referência (Tabela 3).

Também é importante não transformar um número isolado em indicação de reintervenção. O *vault* tende a se modificar após a cirurgia, e valores elevados em olhos assintomáticos, com ângulo e pressão intraocular adequados, podem ser simplesmente acompanhados. A decisão deve ser clínica e baseada na evolução, não apenas em uma medida de tomografia de coerência óptica (OCT).

Tabela 3. Interpretação e manejo do *vault*

Vault	Risco associado	Conduta
Abaixo de 250 µm	Contato com o cristalino e catarata subcapsular anterior	Observar, já que a redução do *vault* ao longo do tempo é menor quando ele parte de valores baixos; considerar troca por lente maior se houver contato ou opacidade
250 a 750 µm	Faixa considerada ideal	Seguimento de rotina com tomografia de coerência óptica de segmento anterior
Acima de 750 µm	Estreitamento angular, dispersão pigmentar e hipertensão ocular	Observar; rotação do meridiano horizontal para o vertical nos casos sintomáticos; troca por lente menor se o quadro persistir

A rotação da lente do meridiano horizontal para o vertical permite reduzir o *vault* sem substituição do implante.[18] A Figura 1 ilustra diferentes padrões de *vault* documentados por tomografia de coerência óptica de segmento anterior.

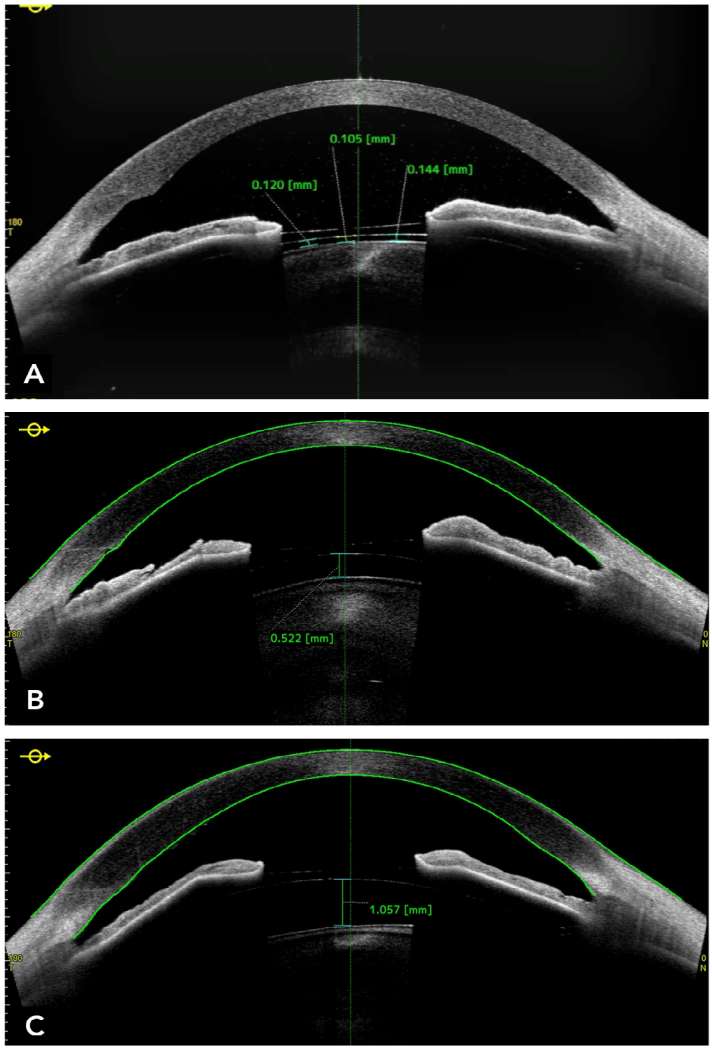

Figura 1. Tomografia de coerência óptica de segmento anterior demonstrando diferentes padrões de *vault* após implante de lente fácica de câmara posterior: (A) *vault* baixo, aproximadamente 105 a 144 µm; (B) *vault* dentro da faixa habitual, 522 µm; e (C) *vault* elevado, 1.057 µm. A documentação seriada deve ser interpretada em conjunto com pressão intraocular, abertura angular, relação com o cristalino e sintomas.

O DIMENSIONAMENTO CONTINUA SENDO O PONTO FRÁGIL

O dimensionamento (*sizing*) continua sendo a etapa mais desafiadora de uma cirurgia que se tornou bastante previsível. O cálculo tradicional utiliza branco a branco e profundidade de câmara anterior, embora a lente se apoie no sulco ciliar, não no limbo. A correlação entre essas medidas é imperfeita,[19] o que ajuda a explicar por que ainda encontramos *vaults* inesperados, mesmo quando o cálculo convencional foi corretamente realizado.

Nesse ponto, a tecnologia de imagem tem acrescentado informação útil. A biomicroscopia ultrassônica (UBM), a OCT de segmento anterior, as medidas de ângulo a ângulo, a elevação do cristalino e as fórmulas mais recentes, inclusive modelos baseados em aprendizado de máquina, vêm sendo estudados para melhorar a previsão do *vault*.[20-25] Quando esses recursos estão disponíveis, é fundamental incorporá-los ao planejamento, especialmente nos olhos em que as medidas convencionais são inconsistentes.

SELEÇÃO DO PACIENTE

A implantação em si não costuma ser a parte mais difícil para quem já está habituado à cirurgia de catarata. A qualidade do resultado começa na seleção do paciente e na posterior definição do *sizing*.

Idade, estabilidade refracional, profundidade da câmara anterior, anatomia angular e densidade endotelial precisam ser avaliadas em conjunto (Tabela 4). O exame de retina também merece atenção especial nos altos míopes, pela maior frequência de alterações periféricas associadas ao comprimento axial aumentado.

O raciocínio é de exposição cumulativa, pois quanto mais jovem o paciente, mais décadas o endotélio e o cristalino "conviverão" com o implante, e maior a reserva exigida no momento da indicação.[8-13,18]

Tabela 4. Densidade endotelial mínima sugerida por faixa etária

Faixa etária (anos)	Densidade endotelial mínima (cél/mm²)	Observação
21-25	2.950	Exposição prevista ao implante de várias décadas
26 a 30	2.650	-
31-35	2.400	-
36-45	2.200	-
Acima de 45	2.000	-

NOSSA EXPERIÊNCIA COM A INTRALENS

Nossa experiência com a Intralens (Mediphacos) inclui atualmente 120 olhos implantados. Na análise clínica da nossa casuística, o *vault* médio foi de 487 ± 155 µm, e 94% dos olhos permaneceram na faixa de 250 a 750 µm. A pressão intraocular apresentou variação média de +1,86 ± 2,77 mmHg. Esses resultados, ainda não publicados em artigo completo, são particularmente relevantes porque traduzem o que observamos na prática: com seleção adequada e planejamento cuidadoso, é possível obter uma relação anatômica previsível entre a lente, a íris e o cristalino.

Essa experiência também modificou a nossa forma de avaliar o paciente. Utilizamos a OCT de segmento anterior CASIA2 (Tomey, Japão) não apenas para documentar o *vault* no pós-operatório, mas especialmente para definição do *sizing*, baseado em vários parâmetros, especialmente ângulo a ângulo e *crystalin lens rise* (CLR). Os 120 olhos reforçaram ainda uma impressão que consideramos importante: o *vault* não deve ser interpretado como um número isolado. Um valor fora da faixa convencional não significa, por si só, que a lente deva ser trocada. Pressão intraocular, abertura angular, relação com o cristalino, sintomas e comportamento seriado precisam ser considerados em conjunto. Na nossa prática, essa leitura anatômica individualizada tornou-se tão importante quanto o resultado refracional.

ASPECTOS TÉCNICOS COM IMPACTO NO RESULTADO

Alguns detalhes técnicos simples evitam problemas desnecessários. A orientação da lente deve ser conferida antes da implantação; a câmara anterior não deve ser excessivamente pressurizada com viscoelástico; a incisão deve ser adequada ao modelo utilizado; e a remoção do viscoelástico precisa ser cuidadosa. Ao fim, centração, pressão ocular e *vault* devem ser avaliados. Quando disponível, a OCT de segmento anterior acrescenta uma documentação objetiva útil para o seguimento.

O QUE AINDA FALTA – E PARA ONDE PODEMOS IR

Ainda precisamos de seguimento mais longo para os modelos contemporâneos, sobretudo em relação ao endotélio e à incidência cumulativa de catarata. Esse cuidado é indispensável quando implantamos uma lente em um paciente de 20 ou 25 anos, que poderá conviver com ela por décadas. Ao mesmo tempo, a experiência acumulada e os dados mais recentes já permitem ampliar a discussão. Um consenso internacional publicado em 2025 reuniu 58 recomendações para padronizar seleção, dimensionamento, técnica e seguimento das lentes fácicas de câmara posterior.[26]

Talvez a fronteira mais provocadora seja a presbiopia. Preservar o cristalino e, ao mesmo tempo, ampliar a visão de longe, intermediária e perto é uma proposta conceitualmente atraente. Já existem resultados clínicos com lentes fácicas presbiópicas, incluindo modelos de câmara posterior, e uma revisão sistemática recente encontrou resultados funcionais promissores, embora ainda baseados em poucos estudos, seguimento curto e amostras relativamente pequenas.[27,28] Não consideramos que essa evidência autorize banalizar a indicação. Ao contrário: ela mostra que estamos entrando em uma fase em que a lente fácica pode deixar de ser vista exclusivamente como uma solução para o alto míope e passar a integrar uma plataforma mais ampla de cirurgia refrativa com preservação do cristalino.

A hipermetropia é outra área que merece ser revisitada. Lentes fácicas de câmara posterior para hipermetropia foram estudadas há mais de duas décadas, inclusive com resultados de 10 anos,[29,30] mas limitações anatômicas e os desenhos disponíveis restringiram sua difusão. Novos materiais, melhor compreensão do sulco ciliar, a OCT de segmento anterior e métodos mais precisos de *sizing* podem criar uma oportunidade para retomar essa indicação em pacientes cuidadosamente selecionados.

Vemos a baixa miopia como uma das fronteiras mais interessantes. Se a lente fácica oferece boa qualidade óptica preservando a córnea nas altas ametropias, é legítimo perguntar se o mesmo princípio pode beneficiar pacientes com graus menores que desejam uma alternativa intraocular e reversível. Isso já deixou de ser apenas uma hipótese: um estudo multicêntrico japonês mostrou bons resultados em miopia de até −3,00 D.[15] Naturalmente, quanto menor o grau, maior deve ser a exigência de segurança, porque estamos comparando o implante intraocular com procedimentos corneanos extremamente previsíveis.

CONSIDERAÇÕES FINAIS

Na alta miopia, não vemos mais a lente fácica e a ablação corneana simplesmente como duas técnicas concorrentes. Elas partem de princípios diferentes. Uma remove tecido para modificar o poder óptico da córnea; a outra adiciona poder óptico dentro do olho, preservando a arquitetura corneana e mantendo a reversibilidade. Nos graus elevados, essa diferença deixa de ser filosófica e passa a ter importância clínica.

Nossa percepção em relação a essa modalidade de cirurgia refrativa é clara: a lente fácica deve entrar mais cedo na orientação ao paciente. Não apenas como a alternativa que resta quando o *laser* é contraindicado, mas como uma opção que merece ser discutida desde o início. Acreditamos que o futuro será ainda mais amplo. Baixas miopias, hipermetropia e presbiopia poderão progressivamente deslocar a lente fácica de um nicho de alta ametropia para um papel mais abrangente na cirurgia refrativa. O desafio será fazer essa expansão sem perder aquilo que tornou a técnica confiável: indicação criteriosa, respeito à anatomia e acompanhamento de longo prazo.

CONTRIBUIÇÃO DOS AUTORES

Leonardo Torquetti: concepção do editorial, revisão da literatura, redação do manuscrito e aprovação da versão final; Fabio Medina: revisão da literatura, revisão crítica do conteúdo intelectual e aprovação da versão final.

REFERÊNCIAS

1. Holden BA, Fricke TR, Wilson DA, Jong M, Naidoo KS, Sankaridurg P, et al. Global prevalence of myopia and high myopia and temporal trends from 2000 through 2050. Ophthalmology. 2016;123(5):1036–42.
2. Chen D, Zhao X, Chou Y, Luo Y. Comparison of visual outcomes and optical quality of femtosecond laser-assisted SMILE and Visian implantable collamer lens (ICL V4c) implantation for moderate to high myopia: a meta-analysis. J Refract Surg. 2022;38(6):332–8.
3. Cao K, Zhang J, Wang J, Yusufu M, Jin S, Chen S, et al. Implantable collamer lens versus small incision lenticule extraction for high myopia correction: A systematic review and meta-analysis. BMC Ophthalmol. 2021;21(1):450.
4. Sanders DR, Doney K, Poco M; ICL in Treatment of Myopia Study Group. United States Food and Drug Administration clinical trial of the Implantable Collamer Lens (ICL) for moderate to high myopia: three-year follow-up. Ophthalmology. 2004;111(9):1683–92.
5. Sanders DR. Anterior subcapsular opacities and cataracts 5 years after surgery in the visian implantable collamer lens FDA trial. J Refract Surg. 2008;24(6):566–70.
6. Guber I, Mouvet V, Bergin C, Perritaz S, Othenin-Girard P, Majo F. Clinical outcomes and cataract formation rates in eyes 10 years after posterior phakic lens implantation for myopia. JAMA Ophthalmol. 2016;134(5):487–94.
7. Shimizu K, Kamiya K, Igarashi A, Shiratani T. Early clinical outcomes of implantation of posterior chamber phakic intraocular lens with a central hole (Hole ICL) for moderate to high myopia. Br J Ophthalmol. 2012;96(3):409–12.
8. Kamiya K, Shimizu K, Takahashi M, Ando W, Hayakawa H, Shoji N. Eight-year outcomes of implantation of posterior chamber phakic intraocular lens with a central port for moderate to high ametropia. Front Med (Lausanne). 2021;8:799078.
9. Alfonso-Bartolozzi B, Fernández-Vega-Cueto L, Lisa C, Palacios A, Madrid-Costa D, Alfonso JF. Ten-year follow-up of posterior chamber phakic intraocular lens with central port design in patients with low and normal vault. J Cataract Refract Surg. 2024;50(5):441–7.

10. Fernández-Vega-Cueto L, Alfonso-Bartolozzi B, Lisa C, Madrid-Costa D, Alfonso JF. Seven-year follow-up of posterior chamber phakic intraocular lens with central port design. Eye Vis (Lond). 2021;8(1):23.
11. Packer M. Meta-analysis and review: effectiveness, safety, and central port design of the intraocular collamer lens. Clin Ophthalmol. 2016 Jun;10:1059–77.
12. Packer M. The Implantable Collamer lens with a central port: review of the literature. Clin Ophthalmol. 2018;12:2427–38.
13. Packer M. Evaluation of the EVO/EVO+ Sphere and Toric Visian ICL: Six month results from the United States Food and Drug Administration Clinical Trial. Clin Ophthalmol. 2022;16:1541–53.
14. Kamiya K, Shimizu K, Igarashi A, Kitazawa Y, Kojima T, Nakamura T, et al. Posterior chamber phakic intraocular lens implantation in eyes with an anterior chamber depth of less than 3 mm: a multicenter study. Sci Rep. 2018;8(1):13322.
15. Kamiya K, Shimizu K, Igarashi A, Kitazawa Y, Kojima T, Nakamura T, et al.; Japan ICL Study Group. A nationwide multicenter study on 1-year outcomes of posterior chamber phakic intraocular lens implantation for low myopia. Front Med (Lausanne). 2022;9:762153.
16. Chen X, Wang X, Xu Y, Cheng M, Han T, Niu L, et al. Five-year outcomes of EVO implantable collamer lens implantation for the correction of high myopia and super high myopia. Eye Vis (Lond). 2021;8(1):40.
17. Wan Q, Chen L, He P, Wei R, Ma K, Yin H, et al. Five years comparation of efficacy and safety after ICL-V4c implantation for high and super high myopia correction. Ann Med. 2025;57(1):2448282.
18. Montés-Micó R, Ruiz-Mesa R, Rodríguez-Prats JL, Tañá-Rivero P. Posterior-chamber phakic implantable collamer lenses with a central port: a review. Acta Ophthalmol. 2021;99(3):e288–301.
19. Reinstein DZ, Archer TJ, Silverman RH, Rondeau MJ, Coleman DJ. Correlation of anterior chamber angle and ciliary sulcus diameters with white-to-white corneal diameter in high myopes using artemis VHF digital ultrasound. J Refract Surg. 2009;25(2):185–94.
20. Nakamura T, Isogai N, Kojima T, Yoshida Y, Sugiyama Y. Implantable collamer lens sizing method based on swept-source anterior segment optical coherence tomography. Am J Ophthalmol. 2018;187:99–107.
21. Igarashi A, Shimizu K, Kato S, Kamiya K. Predictability of the vault after posterior chamber phakic intraocular lens implantation using anterior segment optical coherence tomography. J Cataract Refract Surg. 2019;45(8):1099–104.
22. Zhong X, Li Y, Li Y, Wang G, Du Y, Zhang M. Comparison of predictability in vault using nk formula and ks formula for the implantable collamer lens surgery. J Ophthalmol. 2024;2024(1):4256371.
23. Russo A, Filini O, Savini G, Festa G, Morescalchi F, Boldini A, et al. Predictability of the vault after implantable collamer lens implantation using OCT and artificial intelligence in White patient eyes. J Cataract Refract Surg. 2023;49(7):724–31.
24. Kamiya K, Ryu IH, Yoo TK, Kim JS, Lee IS, Kim JK, et al. Prediction of phakic intraocular lens vault using machine learning of anterior segment optical coherence tomography metrics. Am J Ophthalmol. 2021;226:90–9.
25. Gonzalez-Lopez F, Bilbao-Calabuig R, Mompean B, Luezas J, Ortega-Usobiaga J, Druchkiv V. Determining the potential role of crystalline lens rise in vaulting in posterior chamber phakic collamer lens surgery for correction of myopia. J Refract Surg. 2019;35(3):177–83.
26. Lai KH, Wang XY, Wan KH, Barsam A, Barnes SD, Chiu AL, et al. Controversies, consensuses and guidelines on posterior chamber phakic intraocular lens for the correction of myopia and myopic astigmatism in healthy phakic eyes by the Academy of Asia-Pacific Professors of Ophthalmology (AAPPO) and the Asia-Pacific Myopia Society (APMS). Asia Pac J Ophthalmol (Phila). 2025;14(4):100222.
27. Stodulka P, Slovak M, Sramka M, Polisensky J, Liska K. Posterior chamber phakic intraocular lens for the correction of presbyopia in highly myopic patients. J Cataract Refract Surg. 2020;46(1):40–4.
28. González-Lugo JH, Zhang H, Alió JL, Ghanem M, Medalle RS 2nd, Alió Del Barrio JL. Phakic presbyopic intraocular lenses: systematic review. J Cataract Refract Surg. 2026;52(9):927–35.
29. Davidorf JM, Zaldivar R, Oscherow S. Posterior chamber phakic intraocular lens for hyperopia of +4 to +11 diopters. J Refract Surg. 1998;14(3):306–11.
30. Pesando PM, Ghiringhello MP, Di Meglio G, Fanton G. Posterior chamber phakic intraocular lens (ICL) for hyperopia: ten-year follow-up. J Cataract Refract Surg. 2007;33(9):1579–84.